

РУССКИЙ ЖУРНАЛ
ДЕТСКОЙ
НЕВРОЛОГИИ
RUSSIAN JOURNAL OF CHILD NEUROLOGY

ISSN 2073-8803 (Print)
ISSN 2412-9178 (Online)

НАУЧНО-ПРАКТИЧЕСКИЙ ЕЖЕКВАРТАЛЬНЫЙ РЕЦЕНЗИРУЕМЫЙ ЖУРНАЛ

Генетическая эпилепсия, вызванная мутациями в гене CDKL5, как пример эпилептической энцефалопатии и энцефалопатии развития

ЭЭГ при синдроме Ангельмана. Зубчатые медленные волны и возрастные характеристики основных ЭЭГ-паттернов

Феномен продолженной спайк-волновой активности в фазу медленного сна при синдроме Ретта

Энцефалопатия развития в сочетании с эпилепсией вследствие гетерозиготной de novo мутации в гене IRF2BPL

Клинический случай юношеской формы болезни Александра, вызванной ранее не описанной мутацией в гене GFAP



ТОМ 16
№ 1-2

2021

<http://rjdn.abvpress.ru>



ОБЪЕДИНЕНИЕ МЕДИЦИНСКИХ УЧРЕЖДЕНИЙ ИМЕНИ СВЯТИТЕЛЯ ЛУКИ



ОЦМУ

ОБРАЗОВАТЕЛЬНЫЙ ЦЕНТР МЕДИЦИНСКИХ УЧРЕЖДЕНИЙ

Лицензия №040234 Департамента образования города Москвы

- Повышение квалификации
- Тематическое усовершенствование
- Профессиональная переподготовка
- Круглые столы, конференции
- Лекции/семинары/практикумы

[+7 \(964\) 641-32-01](http://ocmu.ru)



ocmu.ru

ЦЗИР

ЦЕНТР ЗДОРОВЬЯ И РАЗВИТИЯ

Лицензия № ЛО-77-01-020909 от 17.12.2020

- Развивающие занятия со специалистами коррекционной педагогики
- Консультации детского психиатра
- Методика DIR-FLOOR TIME для детей с РАС
- Логопедические занятия

[+7 \(962\) 914-13-33](http://centrossta.ru)



centrossta.ru

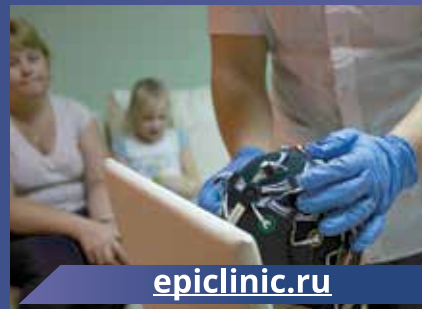ИДВНЭ

ИНСТИТУТ ДЕТСКОЙ И ВЗРОСЛОЙ НЕВРОЛОГИИ И ЭПИЛЕПСИИ

Лицензия № ЛО-77-01-020632 от 26.10.2020

- Видео ЭЭГ мониторинги
- Прехирургическая диагностика эпилепсии
- Консультации специалистов
- Лабораторные исследования, в т.ч. генетические
- Квантифероновый тест, Т-спот
- Онлайн расшифровка МРТ

[+7 \(966\) 314-22-29](http://epiclinic.ru)



epiclinic.ru

ИДНЭ

ИНСТИТУТ ДЕТСКОЙ НЕВРОЛОГИИ И ЭПИЛЕПСИИ

Лицензия № ЛО-77-01-014900 от 26.09.2017

- Видео ЭЭГ мониторинги
- Полисомнография
- Консультации специалистов

[+7 \(968\) 369-32-01](http://epileptologist.ru)



epileptologist.ru



Издательский дом «АВВ-пресс»

НЕ ПРОСТО ИЗДАТЕЛЬСТВО – СООБЩЕСТВО МЕДИЦИНСКИХ СПЕЦИАЛИСТОВ

www.abvpress.ru

ЖУРНАЛЫ

Scopus

ОНКОУРОЛОГИЯ

ЕЖЕКВАРТАЛЬНЫЙ
НАУЧНО-ПРАКТИЧЕСКИЙ
РЕЦЕНЗИРУЕМЫЙ ЖУРНАЛ

Scopus

АНДРОЛОГИЯ И ГЕНИТАЛЬНАЯ ХИРУРГИЯ

НАУЧНО-ПРАКТИЧЕСКИЙ ЕЖЕКВАРТАЛЬНЫЙ РЕЦЕНЗИРУЕМЫЙ ЖУРНАЛ

Scopus

РУССКИЙ ЖУРНАЛ ДЕТСКОЙ НЕВРОЛОГИИ

ЕЖЕКВАРТАЛЬНЫЙ НАУЧНО-ПРАКТИЧЕСКИЙ РЕЦЕНЗИРУЕМЫЙ ЖУРНАЛ

Scopus

Нервно-мышечные БОЛЕЗНИ

ЕЖЕКВАРТАЛЬНЫЙ
НАУЧНО-ПРАКТИЧЕСКИЙ
РЕЦЕНЗИРУЕМЫЙ ЖУРНАЛ

ОНКО ПАТОЛОГИЯ

НАУЧНО-ПРАКТИЧЕСКИЙ ЕЖЕКВАРТАЛЬНЫЙ РЕЦЕНЗИРУЕМЫЙ ЖУРНАЛ

НАУЧНО-ПРАКТИЧЕСКИЙ РЕЦЕНЗИРУЕМЫЙ ЖУРНАЛ КЛИНИЦИСТ

Российский Биотерапевтический Журнал

Rossiskiy Bioterapevticheskiy Zhurnal

САРКОМЫ костей, мягких тканей и опухоли кожи

СА

A Cancer Journal
for Clinicians.
Русское издание

Scopus

Опухоли ГОЛОВЫ и ШЕИ

ЕЖЕКВАРТАЛЬНЫЙ
НАУЧНО-ПРАКТИЧЕСКИЙ
РЕЦЕНЗИРУЕМЫЙ
ЖУРНАЛ

Scopus

ОНКО ГЕМАТОЛОГИЯ

НАУЧНО-ПРАКТИЧЕСКИЙ ЕЖЕКВАРТАЛЬНЫЙ РЕЦЕНЗИРУЕМЫЙ ЖУРНАЛ

Scopus

УСПЕХИ МОЛЕКУЛЯРНОЙ ОНКОЛОГИИ

Оклад-версия журнала
доступна по адресу:
<http://jmo.abvpress.ru/jmo>

Scopus

ОПУХОЛИ ЖЕНСКОЙ РЕПРОДУКТИВНОЙ СИСТЕМЫ

ЕЖЕКВАРТАЛЬНЫЙ НАУЧНО-ПРАКТИЧЕСКИЙ
РЕЦЕНЗИРУЕМЫЙ ЖУРНАЛ

НЕЙРОХИРУРГИЯ

НАУЧНО-ПРАКТИЧЕСКИЙ ЖУРНАЛ

Тазовая хирургия и онкология

ИЗДАНИЕ
для специалистов в области
диагностики и лечения
опорно-спинного рака

ЕЖЕКВАРТАЛЬНЫЙ НАУЧНО-ПРАКТИЧЕСКИЙ РЕЦЕНЗИРУЕМЫЙ ЖУРНАЛ

ГАЗЕТЫ

Онкология Сегодня СПЕЦИАЛИЗИРОВАННОЕ ИЗДАНИЕ ДЛЯ ОНКОЛОГОВ

Урология сегодня специализированное издание для урологов

СОВРЕМЕННАЯ КАРДИОЛОГИЯ

ПЕДИАТРИЯ СЕГОДНЯ | СПЕЦИАЛИЗИРОВАННАЯ ГАЗЕТА ДЛЯ ПЕДИАТРОВ

Акушерство и гинекология СЕГОДНЯ www.abvpress.ru

Гастроэнтерология СЕГОДНЯ

Московская Эндокринология СЕГОДНЯ

НЕВРОЛОГИЯ СЕГОДНЯ | СПЕЦИАЛИЗИРОВАННАЯ ГАЗЕТА ДЛЯ НЕВРОЛОГОВ

PUBLISHING HOUSE

«Русский журнал детской неврологии» входит в перечень ведущих рецензируемых научных периодических изданий, рекомендованных Высшей аттестационной комиссией (ВАК) для публикации основных научных результатов диссертаций на соискание ученых степеней кандидата и доктора наук.

Журнал включен в Научную электронную библиотеку и Российский индекс научного цитирования (РИНЦ), имеет импакт-фактор, зарегистрирован в базе данных Scopus, CrossRef, статьи индексируются с помощью идентификатора цифрового объекта (DOI).

РУССКИЙ ЖУРНАЛ ДЕТСКОЙ НЕВРОЛОГИИ



Е Ж Е К В А Р Т А Л Ъ Н Ы Й Н А У Ч Н О - П Р А К Т И Ч Е С К И Й Р Е Ц Е Н З И Р У Е М Ы Й Ж У Р Н А Л

www.rjcn.ru

Цель журнала – публикация современной информации о проблемах и достижениях в области неврологии детского возраста.

В журнале вы найдете материалы, посвященные современным методам диагностики и лечения широкого спектра заболеваний нервной системы у детей (в том числе современным достижениям в области эпилептологии), оригинальные и обзорные статьи, освещающие особенности классификации, нозологическую специфичность различных форм эпилепсии и терапевтические подходы (антиэпилептическая лекарственная терапия, прехирургическая диагностика и хирургическое лечение эпилепсии), а также описания случаев редких и атипично протекающих неврологических заболеваний.

О С Н О В А Н В 2 0 0 6 Г .

ТОМ 16
№ 1-2
2 0 2 1

Учредители:

А.С. Петрухин, К.Ю. Мухин

Адрес редакции:

115478, Москва, Каширское шоссе, 24,
стр. 15, НИИ канцерогенеза, 3-й этаж
Тел./факс: +7 (499) 929-96-19
e-mail: abv@abvpress.ru
www.abvpress.ru

Статьи направлять *ответственному секретарю* О.А. Пылаевой
e-mail: rjcn@epileptologist.ru

Координатор по связям с общественностью, журналист
Е.К. Моисеева

Редактор А.В. Лукина

Корректор Т.Н. Помилуйко

Дизайн Е.В. Степанова

Верстка О.В. Гончарук

Служба подписки и распространения
И.В. Шургаева, +7 (499) 929-96-19,
base@abvpress.ru

Руководитель проекта
А.В. Донских,
+7 (499) 929-96-19,
a.donskih@abvpress.ru

Журнал зарегистрирован в Федеральной службе по надзору в сфере связи, информационных технологий

и массовых коммуникаций

ПИ № ФС 77-22926

от 12 января 2006 г.

При полной или частичной перепечатке материалов ссылка на журнал «Русский журнал детской неврологии» обязательна.

Редакция не несет ответственности за содержание публикуемых рекламных материалов.

В статьях представлена точка зрения авторов, которая может не совпадать с мнением редакции.

ISSN 2073-8803 (Print)

ISSN 2412-9178 (Online)

Русский журнал детской неврологии.
2021. Том 16. № 1–2. 1–84.
Сдано в печать: 00.00.2021.

© ООО «ИД «АБВ-пресс», 2021

Подписной индекс в каталоге

«Пресса России» – 88083

Отпечатано в типографии
«Мэйл Текнолоджи», 105082, Москва,
Переведеновский переулок, д. 13,
строение 16.

Тираж 2000 экз. Бесплатно

www.rjcn.ru

ГЛАВНЫЙ РЕДАКТОР

Петрухин Андрей Сергеевич, д.м.н., профессор кафедры неврологии и нейрохирургии лечебного факультета ФГАОУ ВО «Российский национальный исследовательский медицинский университет им. Н.И. Пирогова» (РНИМУ им. Н.И. Пирогова) Минздрава России, действительный член Международной ассоциации детских неврологов, Европейской академии эпилепсии (EUREPA), Королевского медицинского общества Великобритании (Москва, Россия)

ЗАМЕСТИТЕЛЬ ГЛАВНОГО РЕДАКТОРА

Мухин Константин Юрьевич, д.м.н., профессор, руководитель Клиники Института детской неврологии и эпилепсии им. Святителя Луки, действительный член и эксперт EUREPA (Москва, Россия)

ОТВЕТСТВЕННЫЙ СЕКРЕТАРЬ

Пылаева Ольга Анатольевна, невролог, эпилептолог, ассистент руководителя Клиники Института детской неврологии и эпилепсии им. Святителя Луки (Москва, Россия)

РЕДАКЦИОННАЯ КОЛЛЕГИЯ

Алиханов Алихан Амруллахович, д.м.н., профессор, заведующий отделением лучевой диагностики ФГБУ «Российская детская клиническая больница» Минздрава России (Москва, Россия)

Белопасов Владимир Викторович, д.м.н., профессор, заслуженный врач РФ, главный невролог Южного федерального округа, член научного совета по неврологии РАН и Минздрава России, заведующий кафедрой нервных болезней ФГБОУ ВО «Астраханский государственный медицинский университет» Минздрава России (Астрахань, Россия)

Белоусова Елена Дмитриевна, д.м.н., профессор, руководитель отдела психоневрологии и эпилептологии Научно-исследовательского клинического института педиатрии ФГАОУ ВО «РНИМУ им. Н.И. Пирогова» Минздрава России (Москва, Россия)

Власов Павел Николаевич, д.м.н., профессор кафедры нервных болезней ФГБОУ ВО «Московский государственный медико-стоматологический университет им. А.И. Евдокимова» Минздрава России (Москва, Россия)

Гузева Валентина Ивановна, д.м.н., профессор, член-корреспондент Российской академии естественных наук (РАЕН), главный детский невролог РФ, заведующая кафедрой нервных болезней ФГБОУ ВО «Санкт-Петербургский государственный педиатрический медицинский университет» Минздрава России (Санкт-Петербург, Россия)

Зыков Валерий Петрович, д.м.н., профессор, заведующий кафедрой неврологии детского возраста ФГБОУ ДПО «Российская медицинская академия непрерывного профессионального образования» (РМАНПО) Минздрава России (Москва, Россия)

Мальмберг Сергей Александрович, д.м.н., заведующий отделением психоневрологии с центром реабилитации детей с двигательными нарушениями ФГБУЗ «Центральная детская клиническая больница Федерального медико-биологического агентства» (Москва, Россия)

Маслова Ольга Ивановна, д.м.н., профессор, заслуженный деятель науки РФ, заведующая отделом психозомоциональной разгрузки, когнитивной поддержки и коррекционно-восстановительной помощи Научно-исследовательского института профилактической педиатрии и восстановительного лечения ФГАНУ «Национальный медицинский исследовательский центр здоровья детей» Минздрава России (Москва, Россия)

Прусаков Владимир Федорович, д.м.н., профессор, главный внештатный детский невролог Минздрава Республики Татарстан, заведующий кафедрой детской неврологии Казанской государственной медицинской академии – филиала ФГБОУ ДПО РМАНПО Минздрава России (Казань, Россия)

Рудакова Ирина Геннадьевна, д.м.н., профессор кафедры неврологии факультета усовершенствования врачей ГБУЗ МО «Московский областной научно-исследовательский клинический институт им. М.Ф. Владимирского», врач высшей категории, заслуженный работник здравоохранения Московской области (Москва, Россия)

Холин Алексей Александрович, д.м.н., профессор кафедры неврологии, нейрохирургии и медицинской генетики педиатрического факультета ФГАОУ ВО «РНИМУ им. Н.И. Пирогова» Минздрава России (Москва, Россия)

РЕДАКЦИОННЫЙ СОВЕТ

Евтушенко Станислав Константинович, д.м.н., профессор, член Американской академии церебрального паралича, детский невролог, эпилептолог, клинический нейроиммунолог, заведующий кафедрой детской неврологии факультета последилового образования Донецкого национального медицинского университета им. М. Горького (Донецк, Украина)

Карлов Владимир Алексеевич, д.м.н., профессор, член-корреспондент РАН, профессор кафедры неврологии и нейрохирургии лечебного факультета ФГБОУ ВО «Московский государственный медико-стоматологический университет им. А.И. Евдокимова» Минздрава России, заслуженный деятель науки РФ (Москва, Россия)

Котов Сергей Викторович, д.м.н., профессор, главный невролог Московской области, руководитель отделения неврологии, заведующий кафедрой неврологии факультета усовершенствования врачей ГБУЗ МО «Московский областной научно-исследовательский клинический институт им. М.Ф. Владимирского» (Москва, Россия)

Федин Анатолий Иванович, д.м.н., профессор, академик РАЕН, первый проректор – проректор по учебной работе и заведующий кафедрой неврологии факультета дополнительного профессионального образования ФГАОУ ВО «РНИМУ им. Н.И. Пирогова» Минздрава России (Москва, Россия)

ЗАРУБЕЖНЫЕ РЕДАКТОРЫ

Драве Шарлотта, психиатр, эпилептолог, президент французской Лиги по борьбе с эпилепсией и член Комиссии по классификации различных видов эпилепсий Международной антиэпилептической лиги (Марсель, Франция)

Дюлак Оливье, профессор, нейропедиатр, президент научного совета Французского фонда по исследованию эпилепсии (Париж, Франция)

Хольгхаузен Ханс, доктор медицины, профессор, член научно-экспертного совета Schön Klinik (отделения педиатрии, нейропедиатрии, эпилептологии) (Фохтеройд, Германия)

Клогер Герхард, доктор медицины, профессор Зальцбургского Университета, старший консультант отделения нейропедиатрии и неврологической реабилитации центра эпилепсии для детей и подростков Schön Klinik (Фохтеройд, Германия)

“Russian Journal of Child Neurology” is put on the Higher Attestation Commission (HAC) list of leading peer-reviewed scientific periodicals recommended to publish the basic research results of candidate’s and doctor’s theses.

The journal is included in the Scientific Electronic Library and the Russian Science Citation Index (RSCI) and has an impact factor; it is registered in the Scopus database, CrossRef, its papers are indexed with the digital object identifier (DOI).

RUSSIAN JOURNAL of CHILD NEUROLOGY



QUARTERLY PEER-REVIEWED SCIENTIFIC-AND-PRACTICAL JOURNAL

www.rjcn.ru

The aim of the journal is to publish up-to-date information on problems and achievements in the field of childhood neurology.

In the journal you will find materials devoted to modern methods of diagnosis and treatment of a wide range of neurological disorders in children (including innovative therapies for epilepsy), original articles and literature reviews describing the classification features, nosologic specificity of multiple types of epilepsy and therapeutic approaches (antiepileptic drug therapy, presurgical diagnosis and surgical treatment of epilepsy), and descriptions of cases of rare and atypical neurological diseases.

FOUNDED IN 2006

VOL. 16
№ 1-2
2021

Founders:

A.S. Petrukhin, K.Yu. Mukhin

Editorial Office:

Research Institute of Carcinogenesis,
Floor 3, Build. 15, 24 Kashirskoye
Shosse, Moscow, 115478
Tel./Fax: +7 (499) 929-96-19
e-mail: abv@abvpress.ru
www.abvpress.ru

Articles should be sent to Secretary
in Charge O.A. Pylaeva
e-mail: rjcn@epileptologist.ru

Coordinator of public relations,
journalist E.K. Moiseeva

Editor A.V. Lukina

Proofreader T.N. Pomiluyko

Designer E.V. Stepanova

Maker-up O.V. Goncharuk

Subscription & Distribution Service:

I.V. Shurgaeva, +7 (499) 929-96-19,
base@abvpress.ru

Project Manager

A.V. Donskih, +7 (499) 929-96-19,
a.donskih@abvpress.ru

*The journal was registered
at the Federal Service for Surveillance
of Communications, Information
Technologies and Mass*

*Media (PI No. FS 77-22926 dated
12 January 2006).*

**If materials are reprinted
in whole or in part, reference must
necessarily be made to the journal
“Russkiy Zhurnal Detskoy
Nevrologii”.**

**The editorial board
is not responsible
for advertising content.**

**The authors’ point of view given
in the articles may not coincide
with the opinion of the editorial
board.**

ISSN 2073-8803 (Print)
ISSN 2412-9178 (Online)

Russkiy Zhurnal Detskoy Nevrologii.
2021. Volume 16. № 1–2. 1–84.
Submitted: 00.00.2021.

© PH “ABV-Press”, 2021

Pressa Rossii catalogue index:
88083

Printed at the Mail Technology Ltd.
Build. 16, 13 Perevedenovsky lane,
105082 Moscow.

2000 copies. Free distribution.

www.rjcn.ru

EDITOR-IN-CHIEF

Petrukhin Andrey S., MD, PhD, Professor of Department of Neurology and Neurosurgery of the N.I. Pirogov Russian National Research Medical University, Ministry of Health of Russia, Full Member of the International Association of Child Neurologists, European Academy of Epilepsy (EUREPA), Royal Medical Society of Great Britain (Moscow, Russia)

DEPUTY EDITOR-IN-CHIEF

Mukhin Konstantin Yu., MD, PhD, Professor, Head of Clinic of Svt. Luka's Institute of Child Neurology and Epilepsy, Full Member and Expert of the EUREPA (Moscow, Russia)

SECRETARY IN CHARGE

Pylayeva Olga A., Neurologist, Epileptologist, Assistant to the Head of Clinic of Svt. Luka's Institute of Child Neurology and Epilepsy (Moscow, Russia)

EDITORIAL BOARD

Alikhanov Alikhan A., MD, PhD, Professor, Head of Department of Radiologic Diagnostics of the Russian Pediatric Clinical Hospital of the Ministry of Health of Russia (Moscow, Russia)

Belopasov Vladimir V., MD, PhD, Professor, Honored Physician of the Russian Federation, Head of the Department of Nervous Diseases of the State Budgetary Institution of Higher Education Astrakhan State Medical University of the Ministry of Health of Russia, Member of the Scientific Board in Neurology of the Russian Academy of Sciences and Ministry of Health of Russia, Chief Neurologist of the Southern Federal District (Astrakhan, Russia)

Belousova Elena D., MD, PhD, Professor, Head of the Department of Epileptology and Psychoneurology Research Clinical Institute of Pediatrics, N.I. Pirogov Russian National Research Medical University, Ministry of Health of Russia (Moscow, Russia)

Vlasov Pavel N., MD, PhD, Professor of the Department of Nervous Diseases of the State Budgetary Institution of Higher Education A.I. Evdokimov Moscow State Medical and Dentistry University of the Ministry of Health of Russia (Moscow, Russia)

Guzeva Valentina I., MD, PhD, Professor, Chief Child Neurologist of the Russian Federation, Academician of the Russian Academy of Natural Sciences, Head of the Department of Nervous Diseases of the State Budgetary Institution of Higher Education St. Petersburg State Pediatric Medical University of the Ministry of Health of Russia (St. Petersburg, Russia)

Zykov Valeriy P., MD, PhD, Professor, Head of the Department of Childhood Neurology of the State Budgetary Institution of Post-Graduate Education Russian Medical Academy of Post-Graduate Education of the Ministry of Health of Russia (Moscow, Russia)

Malmberg Sergey A., MD, PhD, Head of the Department of Psychic Neurology with the Center for Rehabilitation of Children with Motor Disorders of the Health Care Institution Central Pediatric Clinical Hospital of the Federal Medical and Biological Agency (Moscow, Russia)

Maslova Olga I., MD, PhD, Professor, Honored Scientist of the Russian Federation, Head of the Department of Psychic and Emotional Relaxation, Cognitive Support, and Correction and Restoration Aid of the Research Institute of Preventive Pediatrics and Restorative Treatment of the National Medical Research Center of Children's Health (Moscow, Russia)

Prusakov Vladimir F., MD, PhD, Chief External Child Neurologist of the Ministry of Health of the Republic of Tatarstan, Head of the Department of child neurology of the State Budgetary Institution of Post-Graduate Education "Kazan State Medical Academy" of the Ministry of Health of Russia (Kazan, Russia)

Rudakova Irina G., MD, PhD, Professor of the Department of Neurology of the Faculty of Physicians' Advanced Training of the State Budgetary Institution of Medical Education M.F. Vladimirskiy Moscow Regional Research Clinical Institute, High Level Certificate Physician, Honored Health Care Professional of Moscow Region (Moscow, Russia)

Kholin Alexey A., MD, PhD, Professor of the Department of Neurology, Neurosurgery, and Medical Genetics of the Pediatric Faculty of the State Budgetary Institution of Higher Education N.I. Pirogov Russian National Research Medical University of the Ministry of Health of Russia (Moscow, Russia)

EDITORIAL COUNCIL

Evtushenko Stanislav K., MD, PhD, Professor, Member of American Academy for Cerebral Palsy, Child Neurologist, Epileptologist, Clinical Neuroimmunologist, Head of the Department of Child Neurology of the Postgraduate Education Faculty of M. Gor'kiy Donetsk National Medical University (Donetsk, Ukraine)

Karlov Vladimir A., MD, PhD, Professor, Corresponding Member of the Russian Academy of Sciences, Professor of the Department of Neurology and Neurosurgery of the Therapeutic Faculty of the State Institution of Higher Education A.I. Evdokimov Moscow State Medical and Dentistry University of the Ministry of Health of Russia, Honored Scientist of the Russian Federation (Moscow, Russia)

Kotov Sergey V., MD, PhD, Professor, Chief Neurologist of the Moscow Region, Head of the Department of Neurology of the Faculty of Physicians' Advanced Training of the State Budgetary Institution of Medical Education M.F. Vladimirskiy Moscow Regional Research Clinical Institute (Moscow, Russia)

Fedin Anatoly I., MD, PhD, Academician of the Russian Academy of Natural Sciences, First Vice-Rector – Vice-Rector for academic work, and Head of the Department of Neurology of the Faculty of Post-Graduate Education of the State Budgetary Institution of Higher Education N.I. Pirogov Russian National Research Medical University of the Ministry of Health of Russia (Moscow, Russia)

FOREIGN EDITORS

Dravet Charlotte, Psychiatrist, Epileptologist, President of the French League Against Epilepsy and Member of the Committee for Classification of Various Types of Epilepsy of International League Against Epilepsy (Marseilles, France)

Dulac Oliver, Professor, Neuropediatrician, President of the Scientific Council of the French Foundation for Epilepsy Research (Paris, France)

Holthausen Hans, MD, Professor, Member Scientific Board of Schön Klinik (Pediatrician, Neuropediatrics, Epileptology) (Vogtareuth, Germany)

Kluger Gerhard, MD, Professor of University of Salzburg, senior consultant of Neuropediatrics and Neurological Rehabilitation of the Epilepsy Center for Children and Adolescents Schön Klinik (Vogtareuth, Germany)

ИНФОРМАЦИЯ ДЛЯ АВТОРОВ

При направлении статьи в редакцию «Русского журнала детской неврологии» авторам необходимо руководствоваться следующими правилами.

1. Общие правила

При первичном направлении рукописи в редакцию в копии электронного письма должны быть указаны все авторы данной статьи. Обратную связь с редакцией будет поддерживать ответственный автор, обозначенный в статье (см. пункт 2).

Представление в редакцию ранее опубликованных статей не допускается.

2. Оформление данных о статье и авторах

Первая страница должна содержать:

- название статьи,
- инициалы и фамилии всех авторов,
- ученые степени, звания, должности, место работы каждого из авторов, а также их ORCID (при наличии),
- полное название учреждения (учреждений), в котором (которых) выполнена работа,
- адрес учреждения (учреждений) с указанием индекса.

Последняя страница должна содержать сведения об авторе, ответственном за связь с редакцией:

- фамилия, имя, отчество полностью,
- занимаемая должность,
- ученая степень, ученое звание,
- персональный международный идентификатор ORCID (подробнее: <http://orcid.org/>),
- персональный идентификатор в РИНЦ (подробнее: http://elibrary.ru/projects/science_index/author_tutorial.asp),
- контактный телефон,
- адрес электронной почты.

3. Оформление текста

Статьи принимаются в форматах doc, docx, rtf.

Шрифт – Times New Roman, кегль 14, межстрочный интервал 1,5. Все страницы должны быть пронумерованы. Текст статьи начинается со второй страницы.

4. Объем статей (без учета иллюстраций и списка литературы)

Оригинальная статья – не более 12 страниц (большой объем допускается в индивидуальном порядке, по решению редакции).

Описание клинических случаев – не более 8 страниц.

Обзор литературы – не более 20 страниц.

Краткие сообщения и письма в редакцию – 3 страницы.

5. Резюме

Ко всем видам статей на отдельной странице должно быть приложено резюме на русском и английском (по возможности) языках. Резюме должно кратко повторять структуру статьи, независимо от ее тематики.

Объем резюме – не более 2500 знаков, включая пробелы. Резюме не должно содержать ссылки на источники литературы и иллюстративный материал.

На этой же странице помещаются ключевые слова на русском и английском (по возможности) языках в количестве от 3 до 10.

6. Структура статей

Оригинальная статья должна содержать следующие разделы:

- введение,
- цель,
- материалы и методы,
- результаты,
- обсуждение,
- заключение (выводы),
- конфликт интересов для всех авторов (в случае его отсутствия необходимо указать: «Авторы заявляют об отсутствии конфликта интересов»),
- одобрение протокола исследования комитетом по биоэтике (с указанием номера и даты протокола),
- информированное согласие пациентов или их представителей на участие в исследовании и публикации данных (для статей с авторскими исследованиями и описаниями клинических случаев),
- при наличии финансирования исследования – указать его источник (грант и т. д.),
- благодарности (раздел не является обязательным).

7. Иллюстративный материал

Иллюстративный материал должен быть представлен в виде отдельных файлов и не фигурировать в тексте статьи. Данные таблиц не должны повторять данные рисунков и текста и наоборот.

Фотографии представляются в форматах TIFF, JPG с разрешением не менее 300 dpi (точек на дюйм).

Рисунки, графики, схемы, диаграммы должны быть редактируемыми, выполненными средствами Microsoft Office Excel или Office Word.

Все **рисунки** должны быть пронумерованы и снабжены подрисовочными подписями. Фрагменты рисунка обозначаются строчными буквами русского алфавита – «а», «б» и т. д. Все сокращения, обозначения в виде кривых, букв, цифр и т. д., использованные на рисунке, должны быть расшифрованы в подрисовочной подписи. Подписи к рисункам даются на отдельном листе после текста статьи в одном с ней файле.

Таблицы должны быть наглядными, иметь название и порядковый номер. Заголовки граф должны соответствовать их содержанию. Все сокращения расшифровываются в примечании к таблице.

8. Единицы измерения и сокращения

Единицы измерения даются в Международной системе единиц (СИ).

Сокращения слов не допускаются, кроме общепринятых. Все аббревиатуры в тексте статьи должны быть полностью расшифрованы при первом упоминании (например, компьютерная томография (КТ)).

9. Список литературы

На следующей после текста странице статьи должен располагаться список цитируемой литературы.

Все источники должны быть пронумерованы, нумерация осуществляется строго в алфавитном порядке. Все ссылки на источники литературы в тексте статьи обозначаются арабскими цифрами в квадратных скобках начиная с 1 (например, [5]). **Количество цитируемых работ:** в оригинальных статьях – не более 20–25, в обзорах литературы – не более 60.

Ссылки должны даваться на первоисточники, цитирование одного автора по работе другого недопустимо.

Включение в список литературы тезисов возможно исключительно при ссылке на иностранные (англоязычные) источники.

Ссылки на диссертации и авторефераты, неопубликованные работы, а также на данные, полученные из неофициальных интернет-источников, не допускаются.

Для каждого источника необходимо указать: фамилии и инициалы авторов (если авторов более 4, указываются первые 3 автора, затем ставится «и др.» в русском или «et al.» в английском в тексте). Авторы цитируемых источников должны быть указаны в том же порядке, что и в первоисточнике.

При ссылке на **статьи из журналов** после авторов указывают название статьи, название журнала, год, том, номер выпуска, страницы и DOI статьи (при наличии). При ссылке на **монографии** указывают также полное название книги, место издания, название издательства, год издания, число страниц.

Статьи, не соответствующие данным требованиям, к рассмотрению не принимаются.

Общие положения:

- Рассмотрение статьи на предмет публикации занимает не менее 8 недель.
- Все поступающие статьи рецензируются. Рецензия является анонимной.
- Редакция оставляет за собой право на редактирование статей, представленных к публикации.
- Редакция не предоставляет авторские экземпляры журнала. Номер журнала можно получить на общих основаниях (см. информацию на сайте).

Материалы для публикации принимаются по адресу rjcn@epileptologist.ru с обязательным указанием названия журнала.

Полная версия требований представлена на сайте журнала.

СОДЕРЖАНИЕ

ОРИГИНАЛЬНЫЕ СТАТЬИ

- К.Ю. Мухин, О.А. Пылаева, М.Ю. Бобылова, В.А. Чадаев*
Генетическая эпилепсия, вызванная мутациями в гене *CDKL5*, как пример эпилептической энцефалопатии и энцефалопатии развития: обзор литературы и собственные наблюдения 10
- Г.В. Кузьмич, М.Ю. Бобылова, К.Ю. Мухин, О.А. Пылаева, Л.Ю. Глухова, А.С. Багдасарян, А.Ю. Захарова*
ЭЭГ при синдроме Ангельмана. Зубчатые медленные волны и возрастные характеристики основных ЭЭГ-паттернов 42

КЛИНИЧЕСКИЕ НАБЛЮДЕНИЯ

- А.И. Павлючкова, А.С. Котов*
Клинический случай юношеской формы болезни Александра, вызванной ранее не описанной мутацией в гене *GFAP* 58
- С.Л. Куликова, И.В. Козырева, С.А. Лихачев, М.Ю. Бобылова*
Феномен продолженной спайк-волновой активности в фазу медленного сна при синдроме Ретта 63
- Н.Г. Люкшина, А.А. Шарков, Е.Н. Толмачева*
Энцефалопатия развития с эпилепсией вследствие гетерозиготной *de novo* мутации в гене *IRF2BPL*: клинический случай 69

ЮБИЛЕЙ

- К 95-летию со дня рождения Владимира Алексеевича КАРЛОВА 76
- К 60-летию со дня рождения Константина Юрьевича МУХИНА 78

СТРАНИЦЫ ПАМЯТИ

- К 75-летию со дня рождения профессора Гагика Норайровича АВАКЯНА 81

CONTENTS

ORIGINAL REPORTS

- K. Yu. Mukhin, O.A. Pylaeva, M. Yu. Bobylova, V.A. Chadaev*
Genetic epilepsy caused by *CDKL5* gene mutations as an example of epileptic encephalopathy and developmental encephalopathy: literature review and own observations.10
- G.V. Kuzmich, M. Yu. Bobylova, K. Yu. Mukhin, O.A. Pylaeva, L. Yu. Glukhova, A.S. Bagdasaryan, A. Yu. Zakharova*
EEG findings in patients with Angelman syndrome. Notched slow waves and age-specific characteristics of the main EEG patterns.42

CLINICAL CASE

- A.I. Pavljuchkova, A.S. Kotov*
Juvenile form of Alexander disease caused by a previously undescribed mutation in the *GFAP* gene. A case report58
- S.L. Kulikova, I.V. Kozyreva, S.A. Likhachev, M. Yu. Bobylova*
Continuous spike-and-wave activity during slow-wave sleep in patients with Rett syndrome63
- N.G. Lyukshina, A.A. Sharkov, E.N. Tolmacheva*
Developmental encephalopathy and epilepsy associated with a heterozygous *de novo* mutation in the *IRF2BPL* gene: a case report69

JUBILEE

- To the 95th anniversary of the birth of Vladimir Alekseevich KARLOV.** .76
- To the 60th anniversary of the birth of Konstantin Yuryevich MUKHIN.** .78

IN MEMORY OF

- To the 75th anniversary of the birth of Professor Gagik Norayrovich AVAKYAN.** .81



Генетическая эпилепсия, вызванная мутациями в гене *CDKL5*, как пример эпилептической энцефалопатии и энцефалопатии развития: обзор литературы и собственные наблюдения

К.Ю. Мухин^{1,2}, О.А. Пылаева^{1,2}, М.Ю. Бобылова^{1,2}, В.А. Чадаев²

¹ООО «Институт детской неврологии и эпилепсии им. Свт. Луки»; Россия, 108841 Москва, Троицк, ул. Нагорная, 5;

²ООО «Институт детской и взрослой неврологии и эпилепсии им. Свт. Луки»; Россия, 119579 Москва, ул. Акад. Анохина, 9

Контакты: Константин Юрьевич Мухин center@epileptologist.ru; Ольга Анатольевна Пылаева olgapylaeva@yandex.ru

Заболевание, вызванное мутациями в гене *CDKL5* (циклинзависимая киназа 5-го типа (cyclin-dependent kinase 5, CDK5), относится к группе ранних (младенческих) эпилептических энцефалопатий, обусловленных генетическими причинами. В настоящее время заболевание носит название «энцефалопатия развития и эпилептическая энцефалопатия 2-го типа». Данное заболевание представляет собой сложный симптомокомплекс, который формируется при дефиците или полном отсутствии в организме продукта гена *CDKL5* (фермента серин-треонин киназы). Ген *CDKL5* локализован на X-хромосоме, заболевание имеет X-сцепленный доминантный тип наследования. Авторы представляют обзор современной литературы, посвященный заболеванию, вызванному мутацией в гене *CDKL5* (включая генетические и эпидемиологические аспекты, клинические проявления, особенности течения эпилепсии, принципы диагностики, терапевтические подходы), а также описание собственных наблюдений пациентов с генетическими нарушениями с участием гена *CDKL5*.

Ключевые слова: эпилептическая энцефалопатия, энцефалопатия развития, ранняя эпилептическая энцефалопатия, ген *CDKL5*, эпилепсия, клинические проявления, диагностика, терапия

Для цитирования: Мухин К.Ю., Пылаева О.А., Бобылова М.Ю., Чадаев В.А. Генетическая эпилепсия, вызванная мутациями в гене *CDKL5*, как пример эпилептической энцефалопатии и энцефалопатии развития: обзор литературы и собственные наблюдения. Русский журнал детской неврологии 2021;16(1-2):10-41. DOI: 10.17650/2073-8803-2021-16-1-2-10-41.

Genetic epilepsy caused by *CDKL5* gene mutations as an example of epileptic encephalopathy and developmental encephalopathy: literature review and own observations

K. Yu. Mukhin^{1,2}, O. A. Pylaeva^{1,2}, M. Yu. Bobylova^{1,2}, V. A. Chadaev²

¹Svt. Luka's Institute of Child Neurology and Epilepsy; 5 Nagornaya St., Troitsk, Moscow 108840, Russia;

²Svt. Luka's Institute of Pediatric and Adult Neurology and Epilepsy; 9 Akad. Anokhina St., Moscow 119571, Russia

Contacts: Konstantin Yuryevich Mukhin center@epileptologist.ru; Olga Anatolyevna Pylaeva olgapylaeva@yandex.ru

The disease caused by mutations in the *CDKL5* gene (encoding cyclin-dependent kinase 5, CDK5) belongs to the group of early (infantile) epileptic encephalopathies caused by alterations in the genome. Currently, the disease is called "developmental encephalopathy and epileptic encephalopathy type 2". This disorder is a complex combination of symptoms that develop due to deficiency or absence of the *CDKL5* gene product, which is serine/threonine kinase. The *CDKL5* gene is located on X chromosome; the disease has an X-linked dominant inheritance pattern. This literature review summarizes relevant studies analyzing the disease caused by *CDKL5* gene mutations, including its genetic and epidemiological aspects, clinical manifestations, characteristics of epilepsy, principles of diagnosis, and therapeutic approaches. We present a case series of several patients with genetic disorders involving the *CDKL5* gene.

Key words: epileptic encephalopathy, developmental encephalopathy, early epileptic encephalopathy, *CDKL5* gene, epilepsy, clinical manifestations, diagnosis, therapy

For citation: Mukhin K.Yu., Pylaeva O.A., Bobylova M.Yu., Chadaev V.A. Genetic epilepsy caused by *CDKL5* gene mutations as an example of epileptic encephalopathy and developmental encephalopathy: literature review and own observations. *Russkiy zhurnal detskoy neurologii* = *Russian Journal of Child Neurology* 2021;16(1-2):10-41. (In Russ.). DOI: 10.17650/2073-8803-2021-16-1-2-10-41.

Введение

Заблевание, вызванное мутациями в гене *CDKL5* (циклинзависимая киназа 5-го типа (cyclin-dependent kinase 5, CDK5)), относится к группе ранних эпилептических энцефалопатий (РЭЭ), обусловленных генетическими причинами. Данное заблевание представляет собой сложный симптомокомплекс, который в настоящее время носит название «расстройство, связанное с дефицитом *CDKL5*» (*CDKL5* deficiency disorder, CDD) и формируется при дефиците или полном отсутствии в организме продукта гена *CDKL5* (фермента серин-треонин киназы). Ген *CDKL5* локализован на X-хромосоме, заблевание имеет X-сцепленный доминантный тип наследования.

Расстройство, связанное с дефицитом *CDKL5*, по каталогу генетических заблеваний OMIM (Онлайн-каталог генов и генетических заблеваний человека с менделевским типом наследования – Online Mendelian¹ Inheritance in Man, OMIM[®]) имеет код OMIM 300672 [39]. В настоящее время заблевание в каталоге OMIM носит название «энцефалопатия развития и эпилептическая энцефалопатия 2-го типа» (developmental and epileptic encephalopathy 2). Ранее заблевание было обозначено как «ранняя младенческая (инфантильная) эпилептическая энцефалопатия 2-го типа» (early infantile epileptic encephalopathies 2, EIEE2). Альтернативные названия (синонимы): инфантильных спазмов синдром, X-сцепленный 2 (ISSX2); вариант синдрома Ретта с инфантильными спазмами; синдром Ретта атипичный, *CDKL5*-связанный. Порядковый номер «2» указывает на то, что эта форма РЭЭ была описана во вторую очередь после заблевания, вызванного мутацией в гене *ARX*. Заблевание, вызванное мутациями в гене *CDKL5*, является также одной из наиболее часто встречающихся форм РЭЭ, особенно у девочек, однако встречается реже, чем синдром Ретта у девочек и синдром Драве.

Энцефалопатия развития и эпилептическая энцефалопатия как формы ранней эпилептической энцефалопатии

В целом РЭЭ, обусловленные генетическими причинами, представляют собой заблевания, характеризующиеся дебютом на 1-м году жизни с развитием эпилептических приступов, нередко резистентных к антиэпилептическим препаратам (АЭП), и задержкой

развития, в большинстве случаев значительно выраженной.

В настоящее время каталог OMIM насчитывает 89 нозологий в категории «Ранняя младенческая эпилептическая энцефалопатия», в том числе 88 типов РЭЭ.

Ранее все эти заблевания были обозначены как РЭЭ с соответствующими номерами, некоторые из них имеют особые синдромальные названия. В дальнейшем при введении термина «энцефалопатия развития» (ЭР) всем формам РЭЭ постепенно было присвоено название «энцефалопатия развития и эпилептическая энцефалопатия» (ЭР + ЭЭ). Совсем недавно 60 форм относились к категории «ЭР + ЭЭ» и 24 заблевания оставались в категории «ЭЭ». Однако в дальнейшем исследователи пришли к выводу, что все РЭЭ представляют собой прежде всего ЭР, которые также сочетаются с ЭЭ. И несколько синдромов также имеют отдельное название, более известное, чем их обозначение по типу РЭЭ (табл. 1, 2) [39]. Быстрое изменение и расширение представлений об этой группе заблеваний связано со стремительным развитием генетики в настоящее время, дополнением, изменением, совершенствованием знаний в области генетики в целом и генетики заблеваний нервной системы в частности, в том числе и в отношении генетических и хромосомных аномалий, сопровождающихся эпилепсией.

Порядок перечисления генов РЭЭ в таблице 1 связан не с последовательностью описания мутаций в данных генах, а с порядковым номером хромосом, на которых расположены эти гены.

Гены, мутации в которых определяют развитие РЭЭ, расположены на хромосомах:

- хромосома 1: *SZT2*, *ST3GAL3*, *DOCK7*, *KCNA2*, *KCNT2*, *ARV1*, *HNRNPU*, *PARS2*, *CACNA1E* – всего 9;
- хромосома 2: *CAD*, *MDH1*, *UGP2*, *SCN2A*, *SLC25A12*, синдром Драве (*SCN1A*), *SCN3A*, *GLS* – всего 8 форм;
- хромосома 3: *DALRD3*, *UBA5*, *FGF12*, *TRAK1*, *RNF13* – всего 5 форм;
- хромосома 4: *UGDH*, *GUF1*, *GABRB1*, *CPLX1*, *GABRA2* – всего 5 форм;
- хромосома 5: *HCN1*, *GABRA1*, *CYFIP2*, *GABRG2* – всего 4 формы;
- хромосома 6: *CDK19*, *PHACTR1*, *CNPY3* – всего 3 формы;
- хромосома 7: *MDH2*, *YWHAG*, *ADAM22*, *ACTL6B* – всего 4 формы;

*В каталог включены заблевания, наследование которых осуществляется по законам Менделя, – так называемые менделирующие (наследуемые по законам Менделя), или моногенные, или заблевания с менделевским типом наследования.

- хромосома 8: *RHOBTB2* – всего 1 форма;
- хромосома 9: *NTRK2, GABBR2, FRRS1L, STXBPI, DNMI, SPTAN1, KCNT1* – всего 7 форм;
- хромосома 10: мутаций, связанных с РЭЭ, не описано;
- хромосома 11: *SLC25A22, DENND5A, SLC1A2* – всего 3 формы;
- хромосома 12: *NECAP1, GRIN2B, SCN8A, CUX2* – всего 4 формы;
- хромосома 13: не описано мутаций, связанных с РЭЭ;
- хромосома 14: *PACS2* – всего 1 форма;
- хромосома 15: *GABBR3, DMXL2, PIGB, AP3B2, GABRA5* – всего 5 форм;
- хромосома 16: *TBC1D24, GNAO1, AARS1, WWOX, PIGQ, GOT2* – всего 6 форм;
- хромосома 17: *SLC13A5, NEUROD2* – всего 2 формы;
- хромосома 18: мутации не описаны;
- хромосома 19: *CACNA1A, SCN1B, GRIN2D*, «микроцефалия, эпилептические приступы и задержка развития» (*PNKP*) – всего 4 формы;

- хромосома 20: *ITPA, PLCB1, SLC12A5, KCNB1, EEF1A2, KCNQ2* – всего 6 форм;
 - хромосома 21: *SYNJ1, PIGP, SIK1* – всего 3 формы;
 - хромосома 22: мутации не описаны;
 - X-хромосома: *CDKL5, ARHGEF9, ALG13, ARX, SMC1A, PCDH19*, «синдром множественных пороков развития, гипотония, судороги» (*PIGA*), «врожденное нарушение гликозилирования 2-го типа» (*SLC35A2*), «врожденное нарушение гликозилирования 1-го типа» (*ALG13*) – всего 9 форм (8 генов).
- Номер РЭЭ присваивался по порядку открытия заболевания. Первым было описано заболевание, вызванное мутацией в гене *ARX*. Оно носит название РЭЭ 1-го типа. Вторым по порядку было описано заболевание, вызванное мутацией в гене *CDKL5*, и это заболевание названо РЭЭ 2-го типа. Остальные формы РЭЭ были описаны позднее и имеют соответствующие порядковые номера. В настоящее время продолжают изучаться старые и описываются новые формы заболевания, и эта информация постоянно обновляется (см. табл. 1, 2) [39].

Таблица 1. Мутации в генах, вызывающие развитие ранней эпилептической энцефалопатии, по каталогу OMIM

Table 1. Gene mutations causing early infantile epileptic encephalopathy registered in the OMIM database

Ранняя младенческая эпилептическая энцефалопатия (РЭЭ, ЭЭ + ЭР): 89 нозологий и 88 видов РЭЭ по OMIM Early infantile epileptic encephalopathy (EIEE, DE + EE): 89 phenotypes and 88 types registered in the OMIM database	
Гены Genes	
<p><i>SZT2, ST3GAL3, DOCK7, KCNA2, KCNT2, ARV1, HNRNPU, CAD, MDH1, UGP2, SCN2A, SLC25A12, DALRD3, UBA5, FGF12, UGDH, GUF1, GABRB1, HCN1, GABRA1, CDK19, MDH2, YWHAG, NTRK2, GABBR2, FRRS1L, STXBPI, DNMI, SPTAN1, KCNT1, SLC25A22, DENND5A, SLC1A2, NECAP1, GRIN2B, SCN8A, GABRB3, DMXL2, PIGB, AP3B2, TBC1D24, GNAO1, AARS1, WWOX, SLC13A5, CACNA1A, SCN1B, GRIN2D, ITPA, PLCB1, SLC12A5, KCNB1, EEF1A2, SYNJ1, PIGP, SIK1, ARX, CDKL5, ARHGEF9, ALG13, PARS2, CACNA1E, SCN3A, GLS, TRAK1, RNF13, CPLX1, GABRA2, CYFIP2, GABRG2, PHACTR1, CNPY3, ADAM22, RHOBTB2, ACTL6B, CUX2, PACS2, GABRA5, PIGQ, GOT2, NEUROD2, KCNQ2, SMC1A, PCDH19, SCN1A</i> (синдром Драве, а также ЭР + ЭЭ 6-го типа), <i>PNKP</i> (605610) (микроцефалия, эпилептические приступы и задержка развития, а также ЭР + ЭЭ 10-го типа), <i>PIGA</i> (синдром множественных пороков развития, гипотония, судороги, а также ЭР + ЭЭ 20-го типа), <i>SLC35A2</i> (врожденное нарушение гликозилирования 2m типа (X-сцепленный рецессивный тип наследования, соматический мозаицизм), а также ЭР + ЭЭ 22-го типа), <i>ALG13</i> (врожденное нарушение гликозилирования 1-го типа (X-сцепленный тип наследования), а также ЭР + ЭЭ 36-го типа)</p> <p><i>SZT2, ST3GAL3, DOCK7, KCNA2, KCNT2, ARV1, HNRNPU, CAD, MDH1, UGP2, SCN2A, SLC25A12, DALRD3, UBA5, FGF12, UGDH, GUF1, GABRB1, HCN1, GABRA1, CDK19, MDH2, YWHAG, NTRK2, GABBR2, FRRS1L, STXBPI, DNMI, SPTAN1, KCNT1, SLC25A22, DENND5A, SLC1A2, NECAP1, GRIN2B, SCN8A, GABRB3, DMXL2, PIGB, AP3B2, TBC1D24, GNAO1, AARS1, WWOX, SLC13A5, CACNA1A, SCN1B, GRIN2D, ITPA, PLCB1, SLC12A5, KCNB1, EEF1A2, SYNJ1, PIGP, SIK1, ARX, CDKL5, ARHGEF9, ALG13, PARS2, CACNA1E, SCN3A, GLS, TRAK1, RNF13, CPLX1, GABRA2, CYFIP2, GABRG2, PHACTR1, CNPY3, ADAM22, RHOBTB2, ACTL6B, CUX2, PACS2, GABRA5, PIGQ, GOT2, NEUROD2, KCNQ2, SMC1A, PCDH19, SCN1A</i> (Dravet syndrome; DE + EE type 6), <i>PNKP</i> (605610) (microcephaly, seizures, and developmental delay; DE + EE type 10), <i>PIGA</i> (multiple congenital anomalies-hypotonia-seizures syndrome 2; DE + EE type 20), <i>SLC35A2</i> (congenital disorder of glycosylation, type 2m (X-linked recessive inheritance, somatic mosaicism); DE + EE type 22), <i>ALG13</i> (congenital disorder of glycosylation, type I (X-linked inheritance); DE + EE type 36)</p>	
Тип наследования Inheritance pattern	
<p>Аутосомно-рецессивный: <i>SZT2, ST3GAL3, PARS2, DOCK7, ARV1, CAD, MDH1, UGP2, SLC25A12, GLS, TRAK1, DALRD3, UBA5, CPLX1, UGDH, GUF1, CNPY3, MDH2, ADAM22, ACTL6B, FRRS1L, SLC25A22, DENND5A, NECAP1, DMXL2, PIGB, AP3B2, PIGQ, TBC1D24, GOT2, AARS1, WWOX, SLC13A5, SCN1B, PNKP, ITPA, PLCB1, SLC12A5, SYNJ1, PIGP</i> (n = 40). Аутосомно-доминантный: <i>KCNA2, CACNA1E, KCNT2, HNRNPU, SCN3A, SCN2A, SCN1A, RNF13, FGF12, GABRA2, GABRB1, HCN1, CYFIP2, GABRA1, GABRG2, PHACTR1, CDK19, YWHAG, RHOBTB2, NTRK2, GABBR2, STXBPI, DNMI, SPTAN1, KCNT1, SLC1A2, GRIN2B, SCN8A, CUX2, PACS2, GABRB3, GABRA5, GNAO1, NEUROD2, CACNA1A, GRIN2D, KCNB1, KCNQ2, EEF1A2, SIK1</i> (n = 40).</p>	

Окончание табл. 1
End of the table 1

Ранняя младенческая эпилептическая энцефалопатия (РЭЭ, ЭЭ + ЭР): 89 нозологий и 88 видов РЭЭ по ОМИМ
Early infantile epileptic encephalopathy (EIEE, DE + EE): 89 phenotypes and 88 types registered in the OMIM database

X-сцепленный (*n* = 9):

- X-сцепленный рецессивный: *PIGA, ARX, SLC35A2, ARHGGEF9*;
- X-сцепленный доминантный: *CDKL5*;
- соматический мозаицизм и X-сцепленный рецессивный: *SLC35A2*;
- связь с X-хромосомой, тип наследования неизвестен: *SMC1A*;
- связь с X-хромосомой, с женским полом: *PCDH19, ALG13*

Autosomal recessive: *SZT2, ST3GAL3, PARS2, DOCK7, ARV1, CAD, MDH1, UGP2, SLC25A12, GLS, TRAK1, DALRD3, UBA5, CPLX1, UGDH, GUF1, CNPY3, MDH2, ADAM22, ACTL6B, FRRS1L, SLC25A22, DENND5A, NECAP1, DMXL2, PIGB, AP3B2, PIGQ, TBC1D24, GOT2, AARS1, WWOX, SLC13A5, SCN1B, PNKP, ITPA, PLCB1, SLC12A5, SYNJ1, PIGP* (*n* = 40).

Autosomal dominant: *KCNA2, CACNA1E, KCNT2, HNRNPU, SCN3A, SCN2A, SCN1A, RNF13, FGF12, GABRA2, GABRB1, HCN1, CYFIP2, GABRA1, GABRG2, PHACTRI, CDK19, YWHAG, RHOBTB2, NTRK2, GABBR2, STXBPI, DNMI, SPTAN1, KCNT1, SLC1A2, GRIN2B, SCN8A, CUX2, PACS2, GABRB3, GABRA5, GNAO1, NEUROD2, CACNA1A, GRIN2D, KCNB1, KCNQ2, EEF1A2, SIK1* (*n* = 40).

X-linked (*n* = 9):

- X-linked recessive: *PIGA, ARX, SLC35A2, ARHGGEF9*;
- X-linked dominant: *CDKL5*;
- somatic mosaicism and X-linked recessive: *SLC35A2*;
- associated with X-chromosome; inheritance pattern is unknown: *SMC1A*;
- associated with X-chromosome and female gender: *PCDH19, ALG13*

Виды РЭЭ с их порядковыми номерами, с вызывающими их мутациями и кодом заболевания по каталогу ОМИМ [39]
Types of EIEEs with their numbers, mutations causing them, and disease codes registered in the OMIM database [39]

ЭР + ЭЭ, 88 типов РЭЭ по ОМИМ: РЭЭ 1-го типа (308350): ген *ARX*; РЭЭ 2-го типа (300672): ген *CDKL*; РЭЭ3 (609304): *SLC25A22*; РЭЭ4 (612164): *STXBPI*; РЭЭ5 (613477): *SPTAN*; РЭЭ6 (607208), или синдром Драве: *SCN1A*; РЭЭ7 (613720): *KCNQ2*; РЭЭ8 (300607): *ARHGGEF9*; РЭЭ9 (300088): *PCDH19*; РЭЭ10 (613402): *PNKP*; РЭЭ11 (613721): *SCN2A*; РЭЭ12 (613722): *PLCB1*; РЭЭ13 (614558): *SCN8A*; РЭЭ14 (614959): *KCNT1*; РЭЭ15 (615006): *ST3GAL3*; РЭЭ16 (615338): *TBC1D24*; РЭЭ17 (615473): *GNAO1*; РЭЭ18 (615476): *SZT2*; РЭЭ19 (615744): *GABRA1*; РЭЭ20 (300868): *PIGA*; РЭЭ21 (615833): *NECAP1*; РЭЭ22 (300896): *SLC35A2*; РЭЭ23 (615859): *DOCK7*; РЭЭ24 (615871): *HCN1*; РЭЭ25 (615905): *SLC13A5*; РЭЭ26 (616056): *KCNB1*; РЭЭ27 (616139): *GRIN2B*; РЭЭ28 (616211): *WWOX*; РЭЭ29 (616339): *AARS*; РЭЭ30 (616341): *SIK1*; РЭЭ31 (616346): *DNMI*; РЭЭ32 (616366): *KCNA2*; РЭЭ33 (616409): *EEF1A2*; РЭЭ34 (616645): *SLC12A5*; РЭЭ35 (616647): *ITPA*; РЭЭ36 (300884): *ALG13*; РЭЭ37 (616981): *FRRS1L*; РЭЭ38 (617020): *ARV1*; РЭЭ39 (612949): *SLC25A12*; РЭЭ40 (617065): *GUF1*; РЭЭ41 (617105): *SCN1A*; РЭЭ42 (617106): *CACNA1A*; РЭЭ43 (617113): *GABRB3*; РЭЭ44 (617132): *UBA5*; РЭЭ45 (617153): *GABRB1* (137190); РЭЭ46 (617162): *GRIN2D*; РЭЭ47 (617166): *FGF12*; РЭЭ48 (617276): *AP3B2*; РЭЭ49 (617281): *DENND5A*; РЭЭ50 (616457): *CAD*; РЭЭ51 (617339): *MDH2*; РЭЭ52 (617350): *SCN1B*; РЭЭ53 (617389): *SYNJ1*; РЭЭ54 (617391): *HNRNPU*; РЭЭ55 (617599): *PIGP*; РЭЭ56 (617665): *YWHAG*; РЭЭ57 (617771): *KCNT2*; РЭЭ58 (617830): *NTRK2*; РЭЭ59 (617904): *GABBR2*; РЭЭ60 (617929): *CNPY3*; РЭЭ61 (617933): *ADAM22*; РЭЭ62 (617938): *SCN3A*; РЭЭ63 (617976): *CPLX1*; РЭЭ64 (618004): *RHOBTB2*; РЭЭ65 (618008): *CYFIP2*; РЭЭ66 (618067): *PACS2*; РЭЭ67 (618141): *CUX2*; РЭЭ68 (618201): *TRAK1*; РЭЭ69 (618285): *CACNA1E*; РЭЭ70 (618298): *PHACTRI*; РЭЭ71 (618328): *GLS*; РЭЭ72 (618374): *NEUROD2*; РЭЭ73 (618379): *RNF13*; РЭЭ74 (618396): *GABRG2*; РЭЭ75 (618437): *PARS2*; РЭЭ76 (618468): *ACTL6B*; РЭЭ77 (618548): *PIGQ*; РЭЭ78 (618557): *GABRA2*; РЭЭ79 (618559): *GABRA5*; РЭЭ80 (618580): *PIGB*; РЭЭ81 (618663): *DMXL2*; РЭЭ82 (618721): *GOT2*; РЭЭ83 (618744): *UGP2*; РЭЭ84 (618792): *UGDH*; РЭЭ85 (301044): *SMC1A*; РЭЭ86 (618910): *DALRD3*; РЭЭ87 (618916): *CDK19*; РЭЭ88 (618959): *MDH1*.

Также в каталоге ОМИМ указывается о существовании заболеваний с близкой клинической картиной, которые, однако, не обозначены как вид РЭЭ. К ним относятся синдром дефицита GLUT1 (606777), глициновая энтеропатия (605899), синдром Aicardi–Goutieres (225750), заболевание, вызванное мутацией в гене *MCP2* у мальчиков (300673), и др.

DE + EE, 88 types of EIEE according to OMIM: type 1 EIEE (308350): *ARX* gene; type 2 EIEE (300672): *CDKL* gene; EIEE3 (609304): *SLC25A22*; EIEE4 (612164): *STXBPI*; EIEE5 (613477): *SPTAN*; EIEE6 (607208), or Dravet syndrome: *SCN1A*; EIEE7 (613720): *KCNQ2*; EIEE8 (300607): *ARHGGEF9*; EIEE9 (300088): *PCDH19*; EIEE10 (613402): *PNKP*; EIEE11 (613721): *SCN2A*; EIEE12 (613722): *PLCB1*; EIEE13 (614558): *SCN8A*; EIEE14 (614959): *KCNT1*; EIEE15 (615006): *ST3GAL3*; EIEE16 (615338): *TBC1D24*; EIEE17 (615473): *GNAO1*; EIEE18 (615476): *SZT2*; EIEE19 (615744): *GABRA1*; EIEE20 (300868): *PIGA*; EIEE21 (615833): *NECAP1*; EIEE22 (300896): *SLC35A2*; EIEE23 (615859): *DOCK7*; EIEE24 (615871): *HCN1*; EIEE25 (615905): *SLC13A5*; EIEE26 (616056): *KCNB1*; EIEE27 (616139): *GRIN2B*; EIEE28 (616211): *WWOX*; EIEE29 (616339): *AARS*; EIEE30 (616341): *SIK1*; EIEE31 (616346): *DNMI*; EIEE32 (616366): *KCNA2*; EIEE33 (616409): *EEF1A2*; EIEE34 (616645): *SLC12A5*; EIEE35 (616647): *ITPA*; EIEE36 (300884): *ALG13*; EIEE37 (616981): *FRRS1L*; EIEE38 (617020): *ARV1*; EIEE39 (612949): *SLC25A12*; EIEE40 (617065): *GUF1*; EIEE41 (617105): *SCN1A*; EIEE42 (617106): *CACNA1A*; EIEE43 (617113): *GABRB3*; EIEE44 (617132): *UBA5*; EIEE45 (617153): *GABRB1* (137190); EIEE46 (617162): *GRIN2D*; EIEE47 (617166): *FGF12*; EIEE48 (617276): *AP3B2*; EIEE49 (617281): *DENND5A*; EIEE50 (616457): *CAD*; EIEE51 (617339): *MDH2*; EIEE52 (617350): *SCN1B*; EIEE53 (617389): *SYNJ1*; EIEE54 (617391): *HNRNPU*; EIEE55 (617599): *PIGP*; EIEE56 (617665): *YWHAG*; EIEE57 (617771): *KCNT2*; EIEE58 (617830): *NTRK2*; EIEE59 (617904): *GABBR2*; EIEE60 (617929): *CNPY3*; EIEE61 (617933): *ADAM22*; EIEE62 (617938): *SCN3A*; EIEE63 (617976): *CPLX1*; EIEE64 (618004): *RHOBTB2*; EIEE65 (618008): *CYFIP2*; EIEE66 (618067): *PACS2*; EIEE67 (618141): *CUX2*; EIEE68 (618201): *TRAK1*; EIEE69 (618285): *CACNA1E*; EIEE70 (618298): *PHACTRI*; EIEE71 (618328): *GLS*; EIEE72 (618374): *NEUROD2*; EIEE73 (618379): *RNF13*; EIEE74 (618396): *GABRG2*; EIEE75 (618437): *PARS2*; EIEE76 (618468): *ACTL6B*; EIEE77 (618548): *PIGQ*; EIEE78 (618557): *GABRA2*; EIEE79 (618559): *GABRA5*; EIEE80 (618580): *PIGB*; EIEE81 (618663): *DMXL2*; EIEE82 (618721): *GOT2*; EIEE83 (618744): *UGP2*; EIEE84 (618792): *UGDH*; EIEE85 (301044): *SMC1A*; EIEE86 (618910): *DALRD3*; EIEE87 (618916): *CDK19*; EIEE88 (618959): *MDH1*.

The OMIM database also contains some diseases with similar clinical manifestations that are not referred to as EIEE. They include GLUT1 deficiency syndrome 1 (606777), glycine encephalopathy (605899), Aicardi–Goutieres syndrome (225750), disease caused by the *MCP2* gene mutation in boys (300673), etc.

Примечание. ЭР + ЭЭ – эпилептическая энцефалопатия и энцефалопатия развития; РЭЭ – ранняя эпилептическая энцефалопатия.

Note. DE + EE – epileptic encephalopathy and developmental encephalopathy; EIEE – early infantile epileptic encephalopathy.

Таблица 2. Ранние эпилептические энцефалопатии: 89 нозологий по каталогу OMIM [39]

Table 2. Early infantile epileptic encephalopathies: 89 phenotypes registered in the OMIM database [39]

Локализация на хромосоме Location on the chromosome	Фенотип Phenotype	Тип наследования Inheritance pattern	Код заболевания MIM MIM code	Ген Gene
1p34.2	ЭР + ЭЭ 18-го типа DE + EE type 18	AR	615476	<i>SZT2</i>
1p34.1	ЭР + ЭЭ 15-го типа DE + EE type 15	AR	615006	<i>ST3GAL3</i>
1p32.3	ЭР + ЭЭ 75-го типа DE + EE type 75	AR	618437	<i>PARS2</i>
1p31.3	ЭР + ЭЭ 23-го типа DE + EE type 23	AR	615859	<i>DOCK7</i>
1p13.3	ЭР + ЭЭ 32-го типа DE + EE type 32	AD	616366	<i>KCNA2</i>
1q25.3	ЭР + ЭЭ 69-го типа DE + EE type 69	AD	618285	<i>CACNA1E</i>
1q31.3	ЭР + ЭЭ 57-го типа DE + EE type 57	AD	617771	<i>KCNT2</i>
1q42.2	ЭР + ЭЭ 38-го типа DE + EE type 38	AR	617020	<i>ARV1</i>
1q44	ЭР + ЭЭ 54-го типа DE + EE type 54	AD	617391	<i>HNRNPU</i>
2p23.3	ЭР + ЭЭ 50-го типа DE + EE type 50	AR	616457	<i>CAD</i>
2p15	ЭР + ЭЭ 88-го типа DE + EE type 88	AR	618959	<i>MDH1</i>
2p15	ЭР + ЭЭ 83-го типа DE + EE type 83	AR	618744	<i>UGP2</i>
2q24.3	ЭР + ЭЭ 62-го типа DE + EE type 83	AD	617938	<i>SCN3A</i>
2q24.3	ЭР + ЭЭ 11-го типа DE + EE type 11	AD	613721	<i>SCN2A</i>
2q24.3	Синдром Драве (ЭР + ЭЭ 6-го типа) Dravet syndrome (DE + EE type 6)	AD	607208	<i>SCN1A</i>
2q31.1	ЭР + ЭЭ 39-го типа DE + EE type 39	AR	612949	<i>SLC25A12</i>
2q32.2	ЭР + ЭЭ 71-го типа DE + EE type 71	AR	618328	<i>GLS</i>
3p22.1	ЭР + ЭЭ 68-го типа DE + EE type 68	AR	618201	<i>TRAK1</i>
3p21.31	ЭР + ЭЭ 86-го типа DE + EE type 86	AR	618910	<i>DALRD3</i>
3q22.1	ЭР + ЭЭ 44-го типа DE + EE type 44	AR	617132	<i>UBA5</i>
3q25.1	ЭР + ЭЭ 73-го типа DE + EE type 73	AD	618379	<i>RNF13</i>
3q28-q29	ЭР + ЭЭ 47-го типа DE + EE type 47	AD	617166	<i>FGF12</i>
4p16.3	ЭР + ЭЭ 63-го типа DE + EE type 63	AR	617976	<i>CPLX1</i>
4p14	ЭР + ЭЭ 84-го типа DE + EE type 84	AR	618792	<i>UGDH</i>

Продолжение табл. 2
Continuation of the table 2

Локализация на хромосоме Location on the chromosome	Фенотип Phenotype	Тип наследования Inheritance pattern	Код заболевания МИМ MIM code	Ген Gene
4p12	ЭР + ЭЭ 40-го типа DE + EE type 40	AR	617065	<i>GUF1</i>
4p12	ЭР + ЭЭ 78-го типа DE + EE type 78	AD	618557	<i>GABRA2</i>
4p12	ЭР + ЭЭ 45-го типа DE + EE type 45	AD	617153	<i>GABRB1</i>
5p12	ЭР + ЭЭ 24-го типа DE + EE type 24	AD	615871	<i>HCN1</i>
5q33.3	ЭР + ЭЭ 65-го типа DE + EE type 65	AD	618008	<i>CYFIP2</i>
5q34	ЭР + ЭЭ 19-го типа DE + EE type 19	AD	615744	<i>GABRA1</i>
5q34	ЭР + ЭЭ 74-го типа DE + EE type 74	AD	618396	<i>GABRG2</i>
6p24.1	ЭР + ЭЭ 70-го типа DE + EE type 70	AD	618298	<i>PHACTR1</i>
6p21.1	ЭР + ЭЭ 60-го типа DE + EE type 60	AR	617929	<i>CNPY3</i>
6q21	ЭР + ЭЭ 87-го типа DE + EE type 87	AD	618916	<i>CDK19</i>
7q11.23	ЭР + ЭЭ 51-го типа DE + EE type 51	AR	617339	<i>MDH2</i>
7q11.23	ЭР + ЭЭ 56-го типа DE + EE type 56	AD	617665	<i>YWHAG</i>
7q21.12	ЭР + ЭЭ 61-го типа DE + EE type 61	AR	617933	<i>ADAM22</i>
7q22.1	ЭР + ЭЭ 76-го типа DE + EE type 76	AR	618468	<i>ACTL6B</i>
8p21.3	ЭР + ЭЭ 64-го типа DE + EE type 64	AD	618004	<i>RHOBTB2</i>
9q21.33	ЭР + ЭЭ 58-го типа DE + EE type 58	AD	617830	<i>NTRK2</i>
9q22.33	ЭР + ЭЭ 59-го типа DE + EE type 59	AD	617904	<i>GABBR2</i>
9q31.3	ЭР + ЭЭ 37-го типа DE + EE type 37	AR	616981	<i>FRRS1L</i>
9q34.11	ЭР + ЭЭ 4-го типа DE + EE type 4	AD	612164	<i>STXBP1</i>
9q34.11	ЭР + ЭЭ 31-го типа DE + EE type 31	AD	616346	<i>DNM1</i>
9q34.11	ЭР + ЭЭ 5-го типа DE + EE type 5	AD	613477	<i>SPTAN1</i>
9q34.3	ЭР + ЭЭ 14-го типа DE + EE type 14	AD	614959	<i>KCNT1</i>
11p15.5	ЭР + ЭЭ 3-го типа DE + EE type 3	AR	609304	<i>SLC25A22</i>
11p15.4	ЭР + ЭЭ 49-го типа DE + EE type 49	AR	617281	<i>DENND5A</i>

Продолжение табл. 2
Continuation of the table 2

Локализация на хромосоме Location on the chromosome	Фенотип Phenotype	Тип наследования Inheritance pattern	Код заболевания МИМ MIM code	Ген Gene
11p13	ЭР + ЭЭ 41-го типа DE + EE type 41	AD	617105	<i>SLC1A2</i>
12p13.31	ЭР + ЭЭ 21-го типа DE + EE type 21	AR	615833	<i>NECAP1</i>
12p13.1	ЭР + ЭЭ 27-го типа DE + EE type 27	AD	616139	<i>GRIN2B</i>
12q13.13	ЭР + ЭЭ 13-го типа DE + EE type 13	AD	614558	<i>SCN8A</i>
12q24.11-q24.12	ЭР + ЭЭ 67-го типа DE + EE type 67	AD	618141	<i>CUX2</i>
14q32.33	ЭР + ЭЭ 66-го типа DE + EE type 66	AD	618067	<i>PACS2</i>
15q12	ЭР + ЭЭ 43-го типа DE + EE type 43	AD	617113	<i>GABRB3</i>
15q12	ЭР + ЭЭ 79-го типа DE + EE type 79	AD	618559	<i>GABRA5</i>
15q21.2	ЭР + ЭЭ 81-го типа DE + EE type 81	AR	618663	<i>DMXL2</i>
15q21.3	ЭР + ЭЭ 80-го типа DE + EE type 80	AR	618580	<i>PIGB</i>
15q25.2	ЭР + ЭЭ 48-го типа DE + EE type 48	AR	617276	<i>AP3B2</i>
16p13.3	ЭР + ЭЭ 77-го типа DE + EE type 77	AR	618548	<i>PIGQ</i>
16p13.3	ЭР + ЭЭ 16-го типа DE + EE type 16	AR	615338	<i>TBC1D24</i>
16q13	ЭР + ЭЭ 17-го типа DE + EE type 17	AD	615473	<i>GNAO1</i>
16q21	ЭР + ЭЭ 82-го типа DE + EE type 82	AR	618721	<i>GOT2</i>
16q22.1	ЭР + ЭЭ 29-го типа DE + EE type 29	AR	616339	<i>AARS1</i>
16q23.1-q23.2	ЭР + ЭЭ 28-го типа DE + EE type 28	AR	616211	<i>WWOX</i>
17p13.1	ЭР + ЭЭ 25-го типа и несовершенный амелогенез (amelogenesis imperfecta) DE + EE type 25 with amelogenesis imperfecta	AR	615905	<i>SLC13A5</i>
17q12	ЭР + ЭЭ 72-го типа DE + EE type 72	AD	618374	<i>NEUROD2</i>
19p13.13	ЭР + ЭЭ 42-го типа DE + EE type 42	AD	617106	<i>CACNA1A</i>
19q13.11	ЭР + ЭЭ 52-го типа DE + EE type 52	AR	617350	<i>SCN1B</i>
19q13.33	ЭР + ЭЭ 46-го типа DE + EE type 46	AD	617162	<i>GRIN2D</i>
19q13.33	Синдром микроцефалии, судорог и задержки развития (ЭР + ЭЭ 10-го типа) Microcephaly, seizures, and developmental delay (DE + EE type 10)	AR	613402	<i>PNKP</i>

Окончание табл. 2

End of the table 2

Локализация на хромосоме Location on the chromosome	Фенотип Phenotype	Тип наследования Inheritance pattern	Код заболевания МИМ MIM code	Ген Gene
20p13	ЭР + ЭЭ 35-го типа DE + EE type 35	AR	616647	<i>ITPA</i>
20p12.3	ЭР + ЭЭ 12-го типа DE + EE type 12	AR	613722	<i>PLCB1</i>
20q13.12	ЭР + ЭЭ 34-го типа DE + EE type 34	AR	616645	<i>SLC12A5</i>
20q13.13	ЭР + ЭЭ 26-го типа DE + EE type 26	AD	616056	<i>KCNB1</i>
20q13.33	ЭР + ЭЭ 7-го типа DE + EE type 7	AD	613720	<i>KCNQ2</i>
20q13.33	ЭР + ЭЭ 33-го типа DE + EE type 33	AD	616409	<i>EEF1A2</i>
21q22.11	ЭР + ЭЭ 53-го типа DE + EE type 53	AR	617389	<i>SYNJ1</i>
21q22.13	ЭР + ЭЭ 55-го типа DE + EE type 55	AR	617599	<i>PIGP</i>
21q22.3	ЭР + ЭЭ 30-го типа DE + EE type 30	AD	616341	<i>SIK1</i>
Xp22.2	Синдром множественных врожденных аномалий, гипотонии и судорог 2-го типа (ЭР + ЭЭ 20-го типа) Multiple congenital anomalies-hypotonia-seizures syndrome 2 (DE + EE type 20)	XLR	300868	<i>PIGA</i>
Xp22.13	ЭР + ЭЭ 2-го типа DE + EE type 2	XLD	300672	<i>CDKL5</i>
Xp21.3	ЭР + ЭЭ 1-го типа DE + EE type 1	XLR	308350	<i>ARX</i>
Xp11.23	Врожденное нарушение гликозилирования 2m типа (ЭР + ЭЭ 22-го типа) Congenital disorder of glycosylation, type II m (DE + EE type 22)	SМо, XLD	300896	<i>SLC35A2</i>
Xp11.22	ЭР + ЭЭ 85-го типа с дефектами по средней линии или без них DE + EE type 85 with or without midline brain defects	—	301044	<i>SMC1A</i>
Xq11.1	ЭР + ЭЭ 8-го типа DE + EE type 8	XLR	300607	<i>ARHGEF9</i>
Xq22.1	ЭР + ЭЭ 9-го типа DE + EE type 9	XL	300088	<i>PCDH19</i>
Xq23	Врожденное нарушение гликозилирования 1-го типа Congenital disorder of glycosylation, type I	XL	300884	<i>ALG13</i>
Xq23	ЭР + ЭЭ 36-го типа DE + EE type 36	XL	300884	<i>ALG13</i>

Примечание. Заболевания перечислены в последовательности, зависящей от порядковых номеров хромосом. AD – аутосомно-доминантный тип наследования; AR – аутосомно-рецессивный тип наследования; XLR – X-сцепленный рецессивный тип наследования; SМо – соматический мозаицизм; XLD – X-сцепленный доминантный тип наследования; ЭР + ЭЭ – эпилептическая энцефалопатия и энцефалопатия развития; РЭЭ – ранняя эпилептическая энцефалопатия.

Note. Diseases are listed in the order that follows the sequence of chromosome numbers. AD – autosomal dominant inheritance pattern; AR – autosomal recessive inheritance pattern; XLR – X-linked recessive inheritance pattern; SМо – somatic mosaicism; XLD – X-linked dominant inheritance pattern; DE + EE – epileptic encephalopathy and developmental encephalopathy; EIEE – early infantile epileptic encephalopathy.

Ранее считалось, что в основе РЭЭ может лежать как ЭЭ изолированно, так и ЭЭ в сочетании с ЭР. Однако в настоящее время исследователи пришли к выводу, что в основе всех описанных к настоящему времени форм РЭЭ, обусловленных генетическими причинами, лежит прежде всего ЭР (и является определяющей), на которую наслаиваются на каком-то этапе или на протяжении всего заболевания проявления ЭЭ.

Эпилептические энцефалопатии — тяжелые заболевания мозга с дебютом в детском возрасте, которые проявляются: 1) выраженной эпилептиформной активностью на электроэнцефалограмме (ЭЭГ) высокого индекса; 2) эпилептическими приступами, полиморфными и резистентными к терапии; 3) когнитивными, поведенческими и неврологическими нарушениями, которые могут быть очень выраженными, иметь тяжелое течение; 4) в некоторых случаях — неблагоприятным исходом в раннем возрасте. Концепция ЭЭ состоит в том, что тяжелые эпилептические приступы и выраженная эпилептиформная активность разрушительно воздействуют на функцию незрелого мозга и становятся причиной прогрессирующих когнитивных нарушений или регресса развития. При этом оказывающая такое разрушительное воздействие эпилептическая активность является специфической возрастзависимой реакцией мозга на избыточную возбудимость клеток неокортекса в ответ на различные патологические состояния, которые могут быть фокальными или диффузными, структурными или генетическими [1, 2, 4–10]. Такая возрастзависимая эпилептогенная реакция является особенностью незрелого мозга и варьирует в зависимости от того, на какой стадии развития мозга она возникает. Так, в неонатальном периоде на ЭЭГ выявляется паттерн «вспышка–подавление», в младенческом возрасте — гипсаритмия, в детском возрасте — медленные комплексы острая–медленная волна. По мере взросления может наблюдаться эволюция данных паттернов, их переход в последующие паттерны, характерные для следующей стадии созревания (например, «электрический эпилептический статус медленного сна»). Проявления ЭЭ (эпилептические приступы и эпилептиформная активность) имеют тенденцию к уменьшению или даже исчезновению в подростковом возрасте, при этом в большинстве случаев тяжелые когнитивные и неврологические нарушения стойко сохраняются [29]. При ЭЭ «эпилептическая активность сама по себе может способствовать возникновению тяжелых когнитивных и поведенческих нарушений кроме и сверх тех нарушений, которые являются ожидаемыми при самом заболевании (например, при кортикальных мальформациях), и которые с течением времени могут ухудшаться» [18].

Таким образом, ЭЭ представляют собой состояния, при которых ухудшение существующих неврологических и когнитивных нарушений частично или пол-

ностью обусловлено эпилептиформной активностью (частые и тяжелые эпилептические приступы и/или эпилептическая активность высокого индекса) [37]. Так как ухудшение существующих неврологических и когнитивных нарушений у детей при ЭЭ связано с эпилептической активностью, как проявляющейся приступами, так и субклинической, на течение ЭЭ до некоторой степени можно повлиять с помощью правильно подобранной антиэпилептической терапии.

По этиологии «истинные» (идиопатические) формы ЭЭ в целом (если не рассматривать только категорию РЭЭ) встречаются крайне редко (например, возможно транзиторное ухудшение когнитивных функций у больных роландической эпилепсией; синдром псевдо-Леннокса, так называемый идиопатический электрический эпилептический статус сна). Среди ЭЭ преобладают заболевания, обусловленные генетическими факторами (генетические формы, вызванные хромосомными и генетическими нарушениями, например хромосомными микроделециями и транслокациями): синдромы Ретта, Ангельмана, Драве, Дауна; кольцевой 20-й хромосомы; *PCDH19*, *CDKL5*, *ARX*; болезни Лафора, нейрональные цероидные липофусцинозы, *GLUT1* и др., а также структурные формы, вызванные поражением мозга, включая пороки развития мозга и особенно коры мозга (фокальные кортикальные дисплазии, гемимегалэнцефалия, полимикрогирия, факоматозы и др.).

Ключевой фактор диагностики ЭЭ — выявление, по данным анамнеза и клиники, регресса когнитивных функций у детей по отношению к «исходной точке» («кроме и сверх того, что существовало изначально»). При этом на ЭЭГ регистрируется постоянная продолжительная, как правило диффузная, с феноменом вторичной билатеральной синхронизации, эпилептиформная активность высокого индекса с нарастанием во сне. Во многих случаях этих 2 факторов достаточно для установления синдромологического диагноза. В том случае, если этиология остается неизвестной и диагноз эпилептического синдрома неясен, необходимо обследование, направленное на поиск структурных и генетических причин заболевания: высокоразрешающая магнитно-резонансная томография (МРТ) по программе эпилептического («анатомического») сканирования и высокоразрешающие генетические исследования последнего поколения — NGS (next-generation sequencing).

Термин «энцефалопатия развития» (developmental encephalopathy) введен на международном эпилептологическом конгрессе в Барселоне в 2017 г. для описания группы энцефалопатий с дебютом в раннем возрасте, характеризующихся сочетанием когнитивных нарушений и расстройства аутистического спектра (включая нарушения социального взаимодействия, развития речи и стереотипии). При ЭР когнитивные и поведенческие нарушения вызваны самим заболеванием (например, генетическим синдромом), и их

течение не зависит от лечения АЭП [42]. В основе ЭР могут лежать различные генетические и хромосомные аномалии. В работе I. E. Scheffer и соавт. (2017) в качестве основных причин ЭР перечисляются мутации в генах: *ARX*, *FOXG1*, *MEF2C*, *MEDP2*, *PURA*, *TCF4*, *ZEB2*, *CDKL5*, *CNTNAP2*, *NPXN1*, *UBE3A*, *SCN2A* [42].

В большинстве случаев ЭР не сопровождаются выраженными аномалиями структуры мозга, но нередко встречается микроцефалия и такие неспецифические изменения, как агенезия мозолистого тела и гипоплазия червя мозжечка [44]. Однако мутации в некоторых генах, лежащих в основе ЭР, могут вызывать спектр состояний, некоторые из них сопровождаются аномалиями развития мозга.

Выраженные интеллектуальные и поведенческие нарушения в рамках ЭР обусловлены генетическими мутациями и не зависят от наличия или отсутствия у пациентов эпилептических приступов и эпилептиформной активности на ЭЭГ.

K. F. Swaiman и соавт. (2017) приводят в пример случаи дупликации 14q12 с вовлечением гена *FOXG1*: начало заболевания с инфантильных спазмов и гипсаритмии на ЭЭГ, хороший ответ на гормональную терапию с прекращением приступов и исчезновением гипсаритмии, отсутствие проявлений эпилепсии в дальнейшем на фоне формирования тяжелых когнитивных нарушений и выраженных проявлений расстройства аутистического спектра. Таким образом, динамика развития эпилепсии при хромосомной аномалии с вовлечением гена *FOXG1* не является определяющим фактором естественного течения заболевания, которое началось с ЭЭ с гипсаритмией и в дальнейшем протекало в форме ЭР [44].

При наличии у пациента эпилепсии и/или выраженной эпилептиформной активности на ЭЭГ имеет место сочетание ЭР с ЭЭ. В этих случаях факторы, связанные с эпилепсией и эпилептиформной активностью на ЭЭГ, наряду с генетическими факторами, вносят вклад в развитие когнитивных нарушений (значительно усугубляя их), однако, очевидно, не являются определяющими.

В случае успешного лечения эпилепсии — купирования приступов и блокирования эпилептиформной активности — проявления ЭЭ прекращаются, но когнитивные нарушения персистируют как результат продолжающейся ЭР, которая уже не обусловлена влиянием факторов, связанных с эпилепсией [44]. Таким образом, ЭЭ у данной категории пациентов представляют собой подгруппу ЭР [44], которые могут иметь генетическую природу.

Резюмируя вышесказанное, можно сделать следующие выводы:

1. При ЭР нарушения когнитивных функций связаны с причиной заболевания. У этих пациентов эпилепсии нет, или она существенно не влияет на те-

чение болезни. Соответственно, и АЭП не влияют на течение заболевания.

2. При ЭЭ когнитивные нарушения связаны прежде всего с выраженной эпилептиформной активностью на ЭЭГ, а также с частыми и тяжелыми эпилептическими приступами, и правильно подобранные АЭП в случае их эффективности могут влиять на течение заболевания (как эпилепсии, так и когнитивных нарушений). Сочетание ЭР + ЭЭ — это проявления ЭЭ у пациента с ЭР (лежащей в основе). ЭЭ вызывает дополнительные нарушения, хотя они и не являются определяющими. В этих случаях АЭП могут оказать частичное влияние на течение заболевания и несколько уменьшить когнитивный дефицит. В данном случае мнение некоторых врачей о том, что с исчезновением приступов и при блокировании эпилептиформной активности на ЭЭГ дети начнут развиваться нормально, в корне неверно!

Ранняя эпилептическая энцефалопатия, вызванная мутацией в гене *CDKL5*

История описания. В 1985 г. Folker Hanefeld впервые описал синдром Ретта с ранним дебютом у 2 сестер. Заболевание началось с инфантильных спазмов и задержки развития. Ген *CDKL5* был впервые картирован в области хромосомы Xp22 М. Montini и соавт. в 1998 г. В 2003 г. Kalscheuer предположил вовлеченность мутации в этом гене в патогенез X-сцепленных инфантильных спазмов (X-linked infantile spasms, ISSX) на основе анализа 2 случаев инфантильных спазмов, гипсаритмии на ЭЭГ и выраженных интеллектуальных нарушений у больных женского пола. Дальнейшие исследования подтвердили существование специфических отличий данной атипичной формы от ранее известного синдрома Ретта [13, 15, 24]. В настоящее время заболевание, вызванное мутацией в гене *CDKL5*, рассматривается как отдельная нозологическая единица. В литературе также употребляется термин «ханефельдовский вариант синдрома Ретта» или «атипичный синдром Ретта», что вводит врачей в заблуждение, так как мутация в гене *CDKL5* является самостоятельным заболеванием, отличным от синдрома Ретта во всех его проявлениях. С 2013 г. «расстройство *CDKL5*» было признано отдельным заболеванием, не связанным с синдромом Ретта [24]. Ранее заболевание рассматривалось как атипичный вариант синдрома Ретта.

Молекулярно-генетические основы. Ген *CDKL5* (циклинзависимая киназа 5-го типа (cyclin-dependent kinase 5, CDK5) — белок, входящий в семейство циклинзависимых киназ) локализован на коротком плече X-хромосомы (Xp22.13) и состоит из 23 экзонов. Ген отвечает за синтез белкового продукта — фермента серин-треонин киназы (serine-threonine kinase, ранее обозначаемая STK9). Сложный симптомокомплекс, который в настоящее время носит название «расстройство,

связанное с дефицитом *CDKL5*», развивается при нарушении функции (при дефиците или полном отсутствии) в организме человека белка, кодируемого геном *CDKL5*, – серин-треонин киназы. Заболевание имеет X-сцепленный доминантный тип наследования, таким образом, для проявления заболевания достаточно 1 мутантного аллеля.

Ген *CDKL5* широко экспрессируется в тканях организма человека, наибольшее содержание отмечено в головном мозге (кора больших полушарий, гиппокамп, мозжечок, таламус и ствол), яичках и вилочковой железе. Уровень активности *CDKL5* отличается в зависимости от стадии развития: низкий – в пренатальном периоде, максимальный – в перинатальном и раннем постнатальном периоде (быстрое развитие центральной нервной системы) (особенно в коре и гиппокампе).

Изменение уровня белка, который вырабатывается геном *CDKL5*, играет важную роль в процессах формирования и созревания нейронов. Роль данного белка на молекулярном уровне точно не известна, однако известно, что он участвует в процессах нейрональной пролиферации, миграции, формирования и роста нейронов, а также в формировании и функционировании синапсов в процессе созревания мозга.

Исследования показывают вовлеченность данного белка в процесс фосфорилирования продукта гена *MeCP2*, мутации которого вызывают синдром Ретта. Это позволяет предположить существование общих метаболических путей для 2 белков и частично объясняет клиническое сходство состояний, вызванных дефицитом этих белков.

В структуре *CDKL5* выделяют различные компоненты: АТФ-связывающий регион; каталитический домен; длинный С-терминальный домен, отвечающий за регуляцию каталитической активности белка и внутриклеточное распределение киназы в процессе активного ядерного транспорта. Исследования выявили у пациентов с мутациями в каталитическом домене и мутациями со сдвигом рамки считывания (*frameshift mutation*)* с локализацией в конце С-терминальной области наиболее выраженные двигательные нарушения, резистентное течение эпилепсии и наличие микроцефалии [40].

В настоящее время описано более 265 вариантов в гене *CDKL5*. Из них около 50 % – точечные (точечные) мутации. Миссенс-мутации составили 38 %. Только 27 % мутаций были расценены как патогенные. Многие мутации связаны с каталитическим доменом.

Показано, что мутации сдвига рамки считывания (в связи с точечной инсерцией или делецией) – наиболее патогенные мутации в гене *CDKL5*. Такие варианты были выявлены примерно у 13 % пациентов.

Кроме точечных мутаций описаны хромосомные делеции с включением гена *CDKL5* (с вовлечением нескольких или всех его экзонов) или даже значительной части короткого плеча X-хромосомы с включением целого ряда генов. Клиническая картина в данных случаях не имела значимых отличий от случаев, вызванных точечными мутациями [13, 31]. Большинство случаев расстройства *CDKL5* являются результатом мутаций *de novo*. Однако в литературе встречаются описания семейных случаев мутации в гене *CDKL5*. В одном из описанных наблюдений объяснением служил мозаицизм в гаметогенных клетках. В этих ситуациях потомство может унаследовать мутантный ген.

Важное значение имеет описание фенотипической разнородности среди sibсов с одной и той же мутацией. Это позволяет предполагать роль эпигенетических факторов и факторов внешней среды, а также связь с инактивацией X-хромосомы в формировании финального фенотипа. Мозаицизм встречается в 8,8 % случаев расстройства *CDKL5* [43].

Эпидемиология и гендерные различия. Ген *CDKL5* локализован на X-хромосоме. Тип наследования заболевания, вызванного мутацией в гене *CDKL5*, – X-сцепленный доминантный. Распространенность заболевания, вызванного мутациями *CDKL5*, составляет примерно 1:40 000–60 000 родившихся живыми. Этот показатель примерно в 3 раза меньше, чем частота встречаемости синдрома Драве (1:20 000–50 000) и синдрома Ретта (1:10 000 девочек) [38].

Распространенность расстройства *CDKL5* в 4 раза выше у женщин. Это позволяет предполагать, что мутация у плодов мужского пола в большинстве случаев летальная. В тех случаях, когда мутация в гене *CDKL5* выявляется у пациентов мужского пола, течение расстройства *CDKL5* тяжелее, чем у женщин.

Мутация *CDKL5* диагностируется у 8–16 % девочек с ранним дебютом эпилепсии [13–15]. Среди пациентов с РЭЭ мутация в данном гене установлена у 28 % девочек и только у 5,4 % мальчиков [35]. Таким образом, мутация в гене *CDKL5* выявляется у девочек с РЭЭ практически в 1/3 случаев. Эти данные указывают на то, что РЭЭ 2-го типа является достаточно частым типом РЭЭ у девочек.

Клиническая картина расстройства, связанного с дефицитом *CDKL5* (CDD). Ключевые компоненты клинической картины РЭЭ 2-го типа включают:

- эпилептические приступы с дебютом в первые 3 мес жизни, резистентные к АЭП;
- проявления ЭЭ, связанной с эпилептическими приступами и эпилептиформной активностью на ЭЭГ;

*Мутация сдвига рамки считывания – тип мутации в последовательности ДНК, для которого характерна вставка или делеция нуклеотидов в количестве, не кратном 3. В результате происходит сдвиг рамки считывания при транскрипции мРНК.

– отставание в психомоторном развитии с первых месяцев жизни.

Также к наиболее важным симптомам относятся генерализованная гипотония и корковые зрительные нарушения.

Менее характерные симптомы, которые также учитываются при установлении диагноза:

- вегетативные нарушения;
- мануальные стереотипии;
- нарушение глазного контакта;
- дыхательные нарушения;
- желудочно-кишечные расстройства.

Для заболевания характерна значительная фенотипическая вариабельность, которая может быть связана отчасти с типом и локализацией мутации, с влиянием эпигенетических факторов и факторов внешней среды. Однако фенотипическая вариабельность встречается даже у сибсов с одной мутацией, что подчеркивает потенциальную важность эпигенетических взаимодействий и факторов внешней среды.

Вариабельность клинической картины обуславливает значительный спектр тяжести энцефалопатии – она варьирует от легкой до тяжелой, однако легкие формы встречаются реже. При легких формах энцефалопатии сохраняется возможность самостоятельной ходьбы; речь – в виде простых предложений; достигается медикаментозная ремиссия эпилепсии. При тяжелых формах энцефалопатии наблюдаются резистентная эпилепсия, микроцефалия, глубокая умственная отсталость, глобальная задержка развития, генерализованная гипотония, корковое нарушение зрения, нередко апраксия ходьбы. Несмотря на интенсивные исследования в этой области, четкая корреляция между типом и локализацией мутации и тяжестью симптомов отсутствует [27].

Спектр возможных клинических симптомов заболевания по базе OMIM приводится в табл. 3.

Особенности течения эпилепсии при мутации в гене *CDKL5*. Эпилептические приступы обычно бывают первым симптомом заболевания.

Таблица 3. Клиническая картина расстройства, связанного с дефицитом *CDKL5*, по каталогу OMIM

Table 3. Clinical manifestations of *CDKL5* deficiency disorder according to the OMIM database

Тип наследования, дебют заболевания, особенности Inheritance pattern, disease onset, and characteristics	Неврологические симптомы Neurological symptoms	Дисморфические черты строения Dysmorphia
<p>Тип наследования – X-сцепленный доминантный. Вызван мутацией в гене cyclin-dependant kinase-like 5 (<i>CDKL5</i>, Хр22.13). OMIM: 300672. Дебют в младенческом возрасте. Резистентные эпилептические приступы. Чаще у девочек. Более тяжелое течение у мальчиков. Лицевой дисморфизм выражен слабо. Напоминает синдром Ретта Inheritance pattern: X-linked dominant. Caused by a mutation in the gene encoding cyclin-dependant kinase-like 5 (<i>CDKL5</i>, Хр22.13). OMIM code: 300672. Onset in infancy. Drug-resistant epileptic seizures. More common in girls. More severe disease in boys. Mild facial dimorphism. Similar to Rett syndrome</p>	<p>Эпилептические приступы, дебют в младенческом возрасте. Инфантильные спазмы. Гипсаритмия. Мультифокальные приступы, генерализованные приступы, тонико-клонические приступы, миоклонические приступы. Epileptic seizures with onset in infancy. Infantile spasms. Hypsarrhythmia. Multifocal seizures, generalized seizures, tonic-clonic seizures, myoclonic seizures. Задержка психомоторного развития. Возможен регресс развития. Умственная отсталость, глубокая. Отсутствие речевого развития. Слабый глазной контакт. Моторная диспраксия. Гипотония. Миоклонус. Невозможность самостоятельной ходьбы. Нарушения на электроэнцефалограмме. Расстройства сна. Вегетативные нарушения. Delayed psychomotor development. Possible developmental regression. Severe mental retardation. No speech development. Poor eye contact. Motor dyspraxia. Hypotonia. Myoclonus. Inability to walk independently. Pathological changes on the electroencephalogram. Sleep disorders. Vegetative disorders. Поведенческие и психические проявления. Аутистические проявления. Стереотипное поведение. Моющие движения рук. Эпизоды задержки дыхания. Behavioral and psychological manifestations. Autistic features. Stereotyped behavior Hand washing movements. Episodes of breath holding. Мышцы, мягкие ткани. Гипотония Muscles, soft tissues. Hypotonia</p>	<p>Голова и шея. Микроцефалия, прогрессирующая. Head and neck. Progressive microcephaly. Лицо. Широкий лоб. Выступающий лоб. Face. Broad forehead. Prominent forehead. Глаза. Глубоко посаженные глаза. Большие глаза. Четко очерченные брови. Eyes. Deep-set eyes. Big eyes. Well-defined eyebrows. Нос. Вывернутые ноздри. Nose. Anteverted nostrils. Рот. Полные губы. Mouth. Full lips. Дыхательная система. Эпизоды апноэ. Гипервентиляция. Respiratory tract. Episodes of apnea. Hyperventilation. Желудочно-кишечный тракт. Запор. Гастроэзофагеальный рефлюкс. Gastrointestinal tract. Constipation. Gastroesophageal reflux. Костная система. Позвоночник. Сколиоз. Bones. Spine. Scoliosis. Кисти. Маленькие кисти. Суженные пальцы. Hands. Small hands. Tapered fingers. Стопы. Маленькие стопы Feet. Small feet</p>

Дебют эпилепсии возникает в первые 6 мес жизни у 96,9 % пациентов, в первые 3 мес – у 90 % (чаще на 6-й неделе) [34, 38].

Характер эпилептических приступов. Эпилептические спазмы являются наиболее частым типом приступов при данном заболевании, регистрируются в дебюте болезни у 23 % пациентов, на разных стадиях заболевания – у 81 % пациентов. Другие возможные типы приступов: абсансы, фокальные, миоклонические, тонические, тонико-клонические [48, 49].

Наиболее часто течение эпилепсии при мутации в гене *CDKL5* проходит 3 стадии: 1) ранний дебют, приступы нередко резистентны к терапии; 2) формирование ЭЭ; 3) резистентная эпилепсия с мультифокальными и миоклоническими приступами [14, 27].

При эволюции эпилепсии в большинстве случаев преобладают генерализованные или смешанные (фокальные, мультифокальные и генерализованные) приступы, при этом чаще встречаются эпилептические спазмы, тонические и тонико-клонические приступы.

Эпилептические приступы отсутствуют только у небольшой части пациентов (у 1,74 % больных, т.е. в очень редких случаях).

Частота приступов (по данным S. Fehr, 2016; M. Mangatt, 2016): менее чем у 10 % пациентов приступы возникают несколько раз в месяц, у 12 % пациентов регистрируется несколько приступов в неделю, у 80 % пациентов отмечаются ежедневные приступы (из них у 68 % – до 5 приступов в день, 5–10 в день – у 22 %, более 10 в день – у 10 % пациентов). В отдельных случаях регистрируется до 20 приступов в день. Средняя частота приступов, по данным этих авторов, – 2 в день [23, 34].

Резистентность приступов к терапии встречается у большинства пациентов – до 84 % [25]. Частые и тяжелые приступы приводят к значительному ухудшению моторного и интеллектуального развития – воздействию ЭЭ на качество жизни семьи пациента [11].

Отставание в развитии. Отставание в двигательном и интеллектуальном развитии наблюдается у всех пациентов. Практически во всех случаях диагностируется умеренная или тяжелая умственная отсталость; коэффициент интеллекта (IQ) ≤ 40 [25]. Наиболее выражено нарушение речи и мелкой моторики. Тяжесть нарушений развития более выражена у мальчиков, чем у девочек. Так, 66 % девочек могли сидеть, 25 % – стоять, 21 % – вставать из положения сидя, 23 % – ходить самостоятельно к возрасту 4,5 года, 13 % – бегать. И только 35 % мальчиков могли сидеть, в отдельных случаях – стоять (2/18; 11 %) или ходить (1/18; 5,5 %) [27]. Половина девочек и только 10 % мальчиков могли захватывать предметы к 5 годам [27].

Нарушения сна. Нарушения сна выявляются у 86,5 % пациентов, из них у 58,5 % встречается сомнамбулизм. В целом описан спектр расстройств сна

(нарушения засыпания, ночные пробуждения, дыхательные проблемы, трудности пробуждения, патологическая сонливость). Наибольшая интенсивность расстройств сна наблюдается в возрасте 5–10 лет [34]. По данным авторов, при нарушении сна в качестве дополнительной терапии может быть эффективен мелатонин [34].

Стереотипные движения. Мануальные стереотипии встречались у 85,7 % пациентов и представляют самый частый сопутствующий симптом. При этом стереотипные движения кистей в 6 раз чаще встречаются у девочек: 91 % девочек и 15 % мальчиков. Чаще наблюдаются следующие виды мануальных стереотипий: хлопанье в ладоши, засовывание рук в рот. Стереотипные движения в кистях рук появляются на 1-м году жизни и усиливаются со временем. Достаточно часто встречаются движения с перекрещиванием ног. Описаны случаи хореоатетоза, акатизии, дистонии [27].

Установление диагноза. Предположение о РЭЭ 2-го типа основывается на характерной клинической картине. С учетом значительной вариабельности фенотипа в целом мутацию в гене *CDKL5* нужно исключать у пациентов с эпилептическими приступами и отставанием в развитии с дебютом в раннем возрасте, особенно у девочек. Безусловно, по клинической картине точно дифференцировать мутацию в гене *CDKL5* среди других 89 форм РЭЭ невозможно, поэтому целесообразно исследовать не 1 ген, а весь комплекс генов ввиду сходства клинических проявлений РЭЭ, с одной стороны, и значительной фенотипической вариабельности и полиморфизма мутаций в *CDKL5* – с другой. Поэтому при наличии характерных клинических признаков целесообразно проведение современных генетических исследований, охватывающих все известные мутации в генах, которые могут быть причиной заболевания. Из них панель «Наследственные эпилепсии» имеет меньшую стоимость, однако и меньшую диагностическую значимость, так как спектр выявляемых нарушений менее широк. Исследованиями, охватывающими весь спектр возможных генетических причин (связанных с мутациями в генах), являются полное секвенирование экзома и особенно полное секвенирование генома (включает также митохондриальные заболевания и по большей части хромосомные нарушения). При отсутствии данных о мутациях в известных генах для выявления хромосомных аномалий целесообразно проведение хромосомного микроматричного анализа (предпочтительно наиболее точного исследования – экзонного уровня) с последующим анализом выявленных нарушений по Сэнгеру у обоих родителей для определения статуса мутации или хромосомной аномалии (*de novo* или унаследованная от родителей) [3].

Данные методов нейровизуализации. При МРТ головного мозга у пациентов с мутацией *CDKL5* могут

выявляться неспецифические изменения (различной выраженности): атрофические изменения с преобладанием в лобных долях; повышение сигнала от белого вещества, преимущественно в височных отделах; расширение субарахноидальных пространств конвексимальной поверхности; умеренная вентрикуломегалия; атрофия мозжечка.

В целом изменения по данным МРТ при этом заболевании неспецифичны, не позволяют установить диагноз, дифференцировать данное заболевание от других генетических синдромов, прогнозировать течение. Однако изменения на томограммах могут быть ассоциированы с полом пациентов, так, атрофия мозга в 2 раза чаще встречается у мальчиков (52,9 %), чем у девочек (25,7 %) [27]. Кроме того, выявленные по данным МРТ локальные epileptогенные структурные нарушения (например, фокальные кортикальные дисплазии, пороки развития головного мозга) с большой вероятностью позволяют исключить мутацию в гене *CDKL5*.

Дифференциальный диагноз. На основании клинических признаков заболевание, вызванное мутацией в гене *CDKL5*, нужно отличать от других многочисленных видов РЭЭ, обусловленных генетическими причинами. Также, особенно при наличии очаговых симптомов, асимметрии приступов, региональных изменений на ЭЭГ, необходимо исключать структурные фокальные

эпилепсии (с этой целью проводится высокоразрешающая МРТ по epileptологической программе).

Приводим в качестве примера 2 заболевания, с которыми необходимо дифференцировать мутацию в гене *CDKL5*: синдром Ретта (табл. 4, 5) и заболевание, вызванное мутацией в гене *FOXG1* (табл. 6), которое ранее считалось вариантом синдрома Ретта, как и мутация в гене *CDKL5*. Все 3 заболевания отличаются выраженным отставанием в развитии, эпилепсией и характерными стереотипными движениями в кистях рук.

Синдром Ретта (ОМIM: 312750) вызван мутацией в гене метил-СрG-связывающего протеина-2 (*MECP2*), локализованном на X-хромосоме (Xq28). Тип наследования – X-сцепленный доминантный (как и при мутации *CDKL5*). Молекулярно-генетические исследования показали, что белковые продукты 2 генов (*MECP2* и *CDKL5*) имеют общие метаболические пути, что отчасти объясняет сходство между 2 заболеваниями. Синдром Ретта в настоящее время носит название «синдром аутизма, деменции, атаксии и утраты целенаправленных движений рук» и был описан австрийским педиатром и детским неврологом Andreas Rett (1966, 1977) у 2 девочек с необычным поведением. Распространенность составляет 1:10 000–15 000 живорожденных девочек. Большинство случаев sporadические.

Таблица 4. Клинические характеристики синдрома Ретта по каталогу ОМIM [39]

Table 4. Clinical manifestations of Rett syndrome according to the OMIM database [39]

Тип наследования, дебют заболевания и особенности Inheritance pattern, disease onset, and characteristics	Неврологические симптомы Neurological symptoms
<p>Тип наследования – X-сцепленный доминантный. Распространенность – 1:10 000–15 000 живорожденных девочек. Первоначальное нормальное развитие в первые 6–18 мес с последующей остановкой и регрессом развития.</p> <p>Четыре клинические стадии:</p> <p>I: раннее начало задержки и остановки развития (дебют в возрасте 6 мес – 1,5 года);</p> <p>II: быстрый регресс развития (1–4 года);</p> <p>III: псевдостационарный период (2–10 лет);</p> <p>IV: позднее ухудшение двигательного развития (у пациентов, сохраняющих способность к самостоятельному передвижению).</p> <p>Большинство случаев sporadические.</p> <p><i>De novo</i> мутации возникают при унаследованной от отца X-хромосоме. Вызвано мутацией в гене метил-СрG-связывающего протеина-2 (<i>MECP2</i>)</p> <p>Inheritance pattern: X-linked dominant. Prevalence: 1 per 10,000–15,000 live-born girls. Normal development during the first 6–18 months with subsequent developmental arrest and regression. Four clinical stages:</p> <p>I: early onset of developmental delay and arrest (debut at the age of 6 months – 1.5 years);</p> <p>II: rapid developmental regression (1–4 years);</p> <p>III: pseudostationary period (2–10 years);</p> <p>IV: late deterioration of motor development (in patients who can still move independently).</p> <p>The majority of cases are sporadic. <i>De novo</i> mutations occur in the X chromosome inherited from father. Caused by a mutation in the gene encoding methyl-CpG-binding protein-2 (<i>MECP2</i>)</p>	<p>Нормальное развитие до 6–18 мес. Умственная отсталость, глубокая.</p> <p>Спастика. ЭЭГ-аномалии: замедление основной активности, периодическое ритмическое замедление (3–5 Гц), epileptiformные разряды.</p> <p>Эpileptические приступы.</p> <p>Частичная или полная утрата приобретенных навыков (например, речь, целенаправленные движения рук). Атаксия при ходьбе. Апраксия ходьбы. Туловищная атаксия. Дистония.</p> <p>Кортикальная атрофия (лобная область). Аутистическое поведение. Стереотипные движения рук (например, моющие движения рук). Расстройства сна. Бруксизм</p> <p>Normal development up to 6–18 months. Severe mental retardation. Spasticity. EEG abnormalities: slowed main activity; periodic rhythmic deceleration (3–5 Hz); epileptiform discharges. Epileptic seizures. Partial or complete loss of acquired skills (for example, speech, deliberate hand movements). Ataxia during walking. Gait apraxia. Truncal ataxia. Dystonia. Cortical atrophy (frontal area). Autistic behavior. Stereotypic hand movements (for example, hand washing movements). Sleep disorders. Bruxism</p>

Таблица 5. Дифференциальный диагноз: синдром Ретта и заболевание, вызванное мутацией в гене CDKL5

Table 5. Differential diagnosis: Rett syndrome and CDKL5 deficiency disorder

Ген <i>CDKL5</i> <i>CDKL5 gene</i>	Ген <i>MECP20</i> (синдром Ретта) <i>MECP20 gene (Rett syndrome)</i>
Локализация, наследование, связь с полом <i>Location, inheritance pattern, association with gender</i>	
Локализация на X-хромосоме. Локус: Xp22.13. Тип наследования – X-сцепленный доминантный. Болеют чаще девочки Located on the X-chromosome. Locus: Xp22.13. Inheritance pattern: X-linked dominant. More common in girls	Локализация на X-хромосоме. Локус: Xq28. Тип наследования – X-сцепленный доминантный. Болеют преимущественно девочки Located on the X-chromosome. Locus: Xq28. Inheritance pattern: X-linked dominant. More common in girls
Особенности клинической картины <i>Clinical characteristics</i>	
С рождения прогрессирующая микроцефалия. Дебют в младенческом возрасте: задержка с первых месяцев, дебют приступов чаще в первые 3 мес. Эпилептические приступы обычно резистентны к терапии. Гипотония. Лицевой дисморфизм выражен слабо. Электроэнцефалография: гипсаритмия. Девочки поражаются наиболее часто, однако опубликованы редкие случаи заболевания у мальчиков. Более тяжелое течение у мальчиков Progressive microcephaly from birth. Onset in infancy: delay from the first months; onset of seizures is usually during the first 3 months. Usually drug-resistant epileptic seizures. Hypotonia. Mild facial dysmorphism. Electroencephalography: hypsarhythmia. More common in girls; however, rare cases in boys have been reported. More severe in boys	Нормальная окружность головы при рождении, замедлен рост – вторичная микроцефалия. Изменения на электрокардиограмме: удлинение интервала QTc; аномалии T-волны. Прерывистая гипервентиляция. Первоначальное нормальное развитие в первые 6–18 мес с последующей остановкой и регрессом развития приобретенных навыков (например, речь, целенаправленные движения рук). Стадийность течения. Спастичность. Атаксия. Дистония. Магнитно-резонансная томография: кортикальная атрофия (лобная область). Электроэнцефалография: замедление основной активности, периодическое ритмическое замедление (3–5 Гц). Поражаются преимущественно девочки. Распространенность 1:10 000–15 000 живорожденных девочек Normal head circumference at birth; slow growth – secondary microcephaly. Pathological changes in the electrocardiogram: QTc prolongation; T-wave anomalies. Intermittent hyperventilation. Normal development during the first 6–18 months with subsequent arrest and regression of acquired skills (for example, speech, deliberate hand movements). Stage-by-stage development. Spasticity. Ataxia. Dystonia. Magnetic resonance imaging: cortical atrophy (frontal area). Electroencephalography: slowed main activity; periodic rhythmic deceleration (3–5 Hz). More common in girls. Prevalence 1 per 10,000–15,000 live-born girls

Мутации *de novo* возникают практически исключительно при передаче X-хромосомы от отца.

Несмотря на сходство клинической картины 2 заболеваний, синдром Ретта имеет принципиальные отличия, прежде всего более поздний возраст дебюта (после 6 мес, в период от 6 до 18 мес) с нормальным развитием девочек до 6–18 мес и последующей частичной или полной утратой приобретенных навыков (например, речи, целенаправленных движений рук). Таким образом, имеет место утрата ранее приобретенных навыков, т.е. «деменция» (что отражено в названии синдрома). В связи с возрастом дебюта синдром Ретта не отнесен к разделу РЭЭ, а отмечен как сходное с ними заболевание. В отличие от мутации *CDKL5*, для синдрома Ретта характерна стадийность течения: первоначальное нормальное развитие в первые 6–18 мес с последующей остановкой и регрессией развития. В течении заболевания выделяют 4 клинические стадии:

- I: раннее начало задержки и остановки развития (дебют 6 мес – 1,5 года);
- II: быстрый регресс развития (1–4 года);
- III: псевдостационарный период (2–10 лет);

– IV: позднее ухудшение двигательного развития (у пациентов, сохраняющих способность к самостоятельному передвижению).

Также для синдрома Ретта характерны атаксия (что отражено в названии синдрома), изменения на электрокардиограмме (удлинение интервала QTc, аномалии T-волны). Кроме того, для синдрома Ретта типична спастичность, в отличие от мышечной гипотонии при мутации *CDKL5*.

Отдельно выделяют синдром Ретта с сохранением речи (OMIM: 312750).

«Врожденный вариант синдрома Ретта» (613454), вызванный мутацией в гене *FOXP1* (164874) на хромосоме 14q13. С нашей точки зрения, название неудачное, так как это самостоятельное заболевание, вызванное специфической мутацией, отличной от «классического» синдрома Ретта. Заболевание передается по ауто-сомно-доминантному типу. Характерен ранний дебют, с первых месяцев жизни.

Первое описание представлено Ariani и соавт. (2008): авторы описали 2 пациенток в возрасте 22 и 7 лет, которые родились в результате нормальных физиологических

Таблица 6. Клинические проявления ранней эпилептической энцефалопатии, вызванной мутацией в гене *FOXG1*, по каталогу OMIM
Table 6. Clinical manifestations of early infantile epileptic encephalopathy caused by a mutation in the *FOXG1* gene registered in the OMIM database

Тип наследования, дебют заболевания, особенности Inheritance pattern, disease onset, and characteristics	Неврологические симптомы Neurological symptoms	Другие нарушения Other disorders
<p>Тип наследования — аутосомно-доминантный. Нормальные роды. Появление симптомов заболевания (нарушение развития) с первых месяцев жизни. Дебют приступов после 3 мес. Во всех описанных случаях выявлены мутации <i>de novo</i></p> <p>Inheritance pattern: autosomal dominant. Normal delivery. First symptoms (developmental disorder) develop during the first months of life. Onset of seizures after 3 months. <i>De novo</i> mutations were detected in all cases described</p>	<p>Нарушение глазного контакта. Умственная отсталость, глубокая. В неонатальном периоде: гипотония. Задержка двигательного развития. Регресс развития до 6 мес. Апраксия. Подергивания конечностей. Стереотипии. Спастичность. Гиперкинезы: атетоз, дистония, хорей. Отсутствие речевого развития. Нарушение социального взаимодействия. Большинство пациентов не могут сидеть и ходить. Нарушение паттерна сна. Эпилептические приступы. Нарушения на электроэнцефалограмме: мультифокальная эпилептиформная активность пик–волна. Магнитно-резонансная томография: гипоплазия мозолистого тела; задержка миелинизации; упрощение паттерна борозд; уменьшение объема белого вещества; пахигирия</p> <p>Impaired eye contact. Severe mental retardation. Hypotonia in the neonatal period. Delayed motor development. Developmental regression up to 6 months. Apraxia. Limb twitching. Stereotypies. Hyperkineses: athetosis, dystonia, chorea. No speech development. Impaired social interaction. The majority of patients can't sit and walk. Impaired sleep pattern. Epileptic seizures. Pathological changes on the electroencephalogram: multifocal epileptiform peak-and-wave activity. Magnetic resonance imaging: hypoplasia of the corpus callosum; delayed myelination; simplified gyral pattern; reduced amount of white matter; pachygyria</p>	<p>Медленный рост в постнатальном периоде. Микроцефалия с дебютом после рождения, прогрессирующая. Бруксизм, гиперсаливация, характерные «толчки языком». Нарушение паттерна дыхания. Гастроэзофагеальный рефлюкс, запор. Сколиоз, кифоз. Деформации конечностей: <i>genu valgus</i>; <i>pes planus</i>; <i>equinovarus</i></p> <p>Slow growth in the postnatal period. Progressive microcephaly with onset at birth. Bruxism, hypersalivation, specific tongue thrusting. Breathing pattern disorders. Gastroesophageal reflux, constipation. Scoliosis, kyphosis. Limb deformities: <i>genu valgum</i>; <i>pes planus</i>; <i>equinovarus</i></p>

родов, и к 3 мес жизни у них были отмечены появление прогрессирующей микроцефалии, глобальное нарушение развития с первых месяцев, апраксия, отсутствие речи и характерные для синдрома Ретта стереотипии.

Болеют лица обоего пола, так как заболевание не связано с X-хромосомой (см. табл. 6). Во всех описанных случаях выявлены мутации *de novo*.

Дети рождаются без клинических нарушений в результате нормальных родов. Симптомы заболевания появляются с первых месяцев жизни. Дебют эпилептических приступов — после 3 мес. Регресс развития наступает в возрасте до 6 мес. Как и при мутации в гене *CDKL5*, характерны выраженная задержка развития, глубокая умственная отсталость, нарушение глазного контакта, мануальные стереотипии. Для мутации в гене *FOXG1* свойственны особые проявления: подергивания конечностей, выраженные гиперкинезы (атетоз, дистония, хорей), характерные «толкательные движения языком», деформация конечностей. Речевое развитие отсутствует. Большинство пациентов не могут сидеть и ходить. Характерным изменением на ЭЭГ считается мультифокальная эпилептиформная пиковолновая активность. Возможно выявление изменений по данным МРТ: гипоплазия мозолистого тела, задер-

жка миелинизации, упрощение паттерна борозд, уменьшение объема белого вещества, пахигирия.

Для мутации *FOXG1* (как и для синдрома Ретта) характерна спастичность, в отличие от мышечной гипотонии при мутации *CDKL5*.

Терапевтические подходы при мутации в гене *CDKL5*

К сожалению, в настоящее время таргетная терапия при мутации в гене *CDKL5* отсутствует. В лечении применяется мультидисциплинарный подход с участием специалистов разного профиля (эпилептолог, невролог, педиатр, ортопед и др.), в том числе специалистов по реабилитации (лечебная физкультура, массаж; работа с логопедом, дефектологом, психологом).

Наиболее заметный и значимый эффект может быть достигнут в сфере лечения эпилепсии [27], однако резистентность к АЭП достигает 84 % [27]. Эффект от АЭП нередко временный: уменьшение частоты приступов на 50 % отмечено у 69 % пациентов через 3 мес после начала лечения, у 45 % — через 6 мес, и только у 24 % — через 1 год. Наиболее значимый первоначальный терапевтический эффект был отмечен при применении следующих АЭП: вальпроат, ламотриджин,

вигабатрин*, клобазам, зонисамид, фелбамат* и стероиды. Однако со временем эффективность этих препаратов уменьшалась [27]. В качестве препаратов, вызывающих аггравацию, чаще указывался карбамазепин [38]. В исследовании с участием 44 пациентов, с точки зрения родителей, субъективно эффективными (без уточнения критериев эффективности) более чем у 2 пациентов были следующие АЭП: вигабатрин (12/23), клобазам (6/14), вальпроат (5/27), леветирацетам (3/27) [11]. В исследовании, проведенном в Бостонском детском госпитале, уменьшение частоты более чем на 50 % всех типов приступов (включая эпилептические спазмы) более чем у 1 пациента детского возраста было получено при приеме следующих АЭП: фенобарбитал, клобазам, топирамат, руфинамид, вальпроат [38]. Инфантильные спазмы при мутации *CDKL5* часто резистентны к терапии первого выбора (вигабатрин и стероидные гормоны) [38]. В большинстве случаев необходима политерапия АЭП. Из 39 пациентов в исследовании A. Muller и соавт. (2016) только в 11 % случаев не требовалось применение АЭП, монотерапия проводилась у 16 % пациентов, 2 АЭП получали 28 % пациентов, 29,5 % пациентов – 3 АЭП, 14 % – 4 АЭП и 1,5 % – 5 АЭП [36].

По данным разных авторов, только у 43,6 % пациентов удалось достичь ремиссии длительностью более 2 мес. Такой короткий межприступный период после введения нового АЭП называют «медовым месяцем» (“honeymoon”). Его продолжительность составляла от нескольких недель до 6 лет, в среднем – 6 мес [13, 22, 23, 36, 38].

Описаны попытки применения каннабидиола CBD (Epidiolex®)* у пациентов с мутациями *CDKL5*. В исследовании O. Devinsky и соавт. (2018) 20 пациентов с мутацией в гене *CDKL5*, а также пациенты с другими генетическими ЭЭ получали препараты каннабидиола; снижение средней частоты приступов в общей группе эффективной терапии достигло >41 % через 12 нед и около 53 % через 48 нед [21].

Кетогенная диета применялась у некоторых пациентов с мутацией *CDKL5*. Эффект данного метода также нередко бывает временным. В исследованиях Z. Lim и соавт. (2017), A. Ko и соавт. (2018) отмечено начальное уменьшение частоты приступов у 58,7 % пациентов с последующей утратой эффекта у большинства пациентов. По сравнению с другими ЭЭ эффективность кетогенной диеты при мутации *CDKL5* была ниже [30, 33].

Стимуляция блуждающего нерва показала снижение частоты приступов у 69 % пациентов [12, 32].

Каллозотомия: описаны единичные случаи эффективности (International *CDKL5* Disorder Database) [38].

Экспериментальные методы. В настоящее время перспективным считается изучение эффекта при мутации *CDKL5* следующих препаратов: модуляторы рецепторов NMDA (*N*-methyl-*D*-aspartate), тианептин (антидепрессант, действующий на AMPA-рецепторы (α -amino-3-hydroxy-5-methyl-4-isoxazolepropionic acid); фактор роста инсулина IGF-1, активирующий Akt/mTOR путь; аллопрегнанонон (нейростероид, восстанавливающий нормальную морфологию микротубул). Также исследуется эффект ганаксолона. Ганаксонон – нейростероид, представляющий синтетический аналог нейроактивного стероида аллопрегнанонона, который действует как положительный аллостерический модулятор рецепторов ГАМК_A [16, 17, 19, 20, 45, 46].

Собственный опыт

Под нашим наблюдением в настоящее время находятся 4 пациента с генетической эпилепсией, ассоциированной с геном *CDKL5*. Все пациенты женского пола. Возраст девочек в настоящее время составляет от 2,5 до 6 лет. Катамнез прослежен во всех случаях. Основные характеристики пациенток приведены в табл. 7.

Наследственный анамнез не отягощен по эпилепсии в 3 случаях; в 1 из них (пациентка 1) в семейном анамнезе есть случай умственной отсталости без эпилепсии у родственницы женского пола по материнской линии. В 1 случае (пациентка 2) у дальнего родственника по линии отца диагностирована эпилепсия на фоне алкоголизма во взрослом возрасте.

Перинатальный анамнез. В 2 случаях отмечена угроза выкидыша во время беременности, в 1 случае – задержка внутриутробного развития (масса тела 2300 г при рождении – пациентка 1), в 1 случае – экстренное кесарево сечение. В 1 случае перинатальный анамнез не отягощен (пациентка 3). Однако во всех случаях девочки родились в срок, с нормальной оценкой по шкале Апгар, без осложнений в послеродовом периоде, выписаны из родильного дома своевременно.

Дебют заболевания. Первым симптомом заболевания в 3 случаях была задержка развития (в 2 случаях отмечена задержка с рождения, в 1 случае задержка стала заметной с 4 мес).

Возраст дебюта приступов – от 2 нед до 11 мес. Наиболее ранний дебют (в 2 нед) отмечен у пациентки 4 (начало приступов с эпилептических спазмов). Наиболее поздний дебют (пациентка 3) – в 11 мес (длительный гемиклонический приступ на фоне лихорадки). У остальных 2 девочек приступы дебютировали в 3 и 4 мес (и в этих 2 случаях первые приступы были фокальными).

Типы приступов. Во всех случаях отмечено сочетание нескольких типов приступов (3 типа приступов и более у 1 пациентки). Эпилептические спазмы

*Препарат не зарегистрирован в РФ.

зарегистрированы в 3 случаях из 4. Фокальные приступы — у 2 пациенток: в 1 случае прослеживался четкий односторонний акцент во всех приступах, в 1 случае — приступы с остановкой активности с автоматизмами; тонические приступы — в 3 случаях, из них асимметричные тонические — в 2 случаях, билатеральные судорожные приступы — в 2, миоклонические — в 3, гемиклонические — в 1, версивные — в 1. В 1 случае (пациентка 1) часть приступов возникала по стартл-механизму (провоцируются звуком, светом, прикосновением); в 1 случае (пациентка 3) отмечена связь приступов с лихорадкой в дебюте и при части приступов.

Пациентка 2: начало заболевания в 3 мес с фокальных тонических приступов с правосторонним акцентом. На протяжении заболевания отмечались следующие типы приступов: эпилептические спазмы (одиночные и серийные), фокальные тонические с правосторонним акцентом, с последующей серией спазмов (периодические спазмы), миоклонические, приступы с остановкой двигательной активности. В настоящее время сохраняются асимметричные тонические приступы с преобладанием справа, миоклонические, фокальные приступы с ороалиментарными автоматизмами, возможно наличие изолированных аур.

Пациентка 4: начало заболевания в возрасте 2 нед с эпилептических спазмов; в дальнейшем присоединились окулотонические, миоклонические, билатеральные судорожные, тонические приступы.

Пациентка 3: начало заболевания в 11 мес с длительного гемиклонического приступа на фоне лихорадки. Характеристика приступов в дальнейшем: возникают, как правило, утром; первый симптом — тошнота или рвота, далее поворот головы влево, судороги левой руки (однако 1 приступ был справа); часть приступов — на фоне лихорадки (приступы версивные, гемиклонические, билатеральные судорожные). После длительной ремиссии более 3 лет приступы возобновились, но характер их изменился: фокальные, с остановкой активности и ороалиментарными автоматизмами.

У пациентки 1 приступы появились в 4 мес.; по характеру миоклонические, асимметричные тонические эпилептические спазмы (одиночные). Часть приступов возникают по стартл-механизму (провоцируются звуком, светом, прикосновением).

Развитие. У всех пациенток отмечена задержка развития: в 2 случаях — с рождения, в 2 случаях — с 3–4 мес (без утраты ранее приобретенных навыков). В 1 случае (пациентка 2) до дебюта приступов развитие оценивалось как соответствующее норме (до 3 мес), остановка и задержка развития отмечены после дебюта, без утраты навыков (у данной пациентки в настоящее время, в возрасте 4 лет, нет речи, практически нет контакта с ребенком, отсутствует ходьба).

В 3 случаях мы диагностировали глобальное нарушение развития во всех сферах. В 1 случае (пациентка 3)

нарушения были менее тяжелыми: преимущественно отмечаются задержка речи, умеренная задержка психического развития, ходьба сохранена (начало самостоятельной ходьбы с 2 лет, первые слова после 1 года; в настоящее время девочке 6 лет. У данной пациентки менее тяжелое нарушение развития сочеталось также и с менее тяжелым течением эпилепсии (ремиссия длительностью более 3 лет) и отсутствием проявлений ЭЭ на ЭЭГ (невысокий индекс эпилептиформной активности). В основе заболевания, как мы предполагаем, лежит выявленная при хромосомном микроатричном анализе дупликация на коротком плече X-хромосомы (Xp11.22–22.33). Данный регион включает гены *ARX* и *CDKL5*.

У остальных 3 пациенток самостоятельная ходьба и речь отсутствуют. В 2 случаях отмечено отсутствие мануальной активности, в 1 случае — мануальные стереотипии в виде засовывания рук в рот (пациентка 2), у 1 пациентки — гиперкинез языка (пациентка 1; сочетание мутации в 2 генах: *ZNF335* и *CDKL5*).

Сопутствующие нарушения. В 2 случаях (пациентки 2 и 4) отмечено выраженное нарушение сна (нарушение засыпания, уменьшение продолжительности сна).

Анализ данных ЭЭГ. Только в 1 случае (пациентка 4) на представленных ЭЭГ изменения можно было расценить как модифицированную гипсаритмию на части эпох записи. В 3 случаях регистрировалась мультирегиональная эпилептиформная активность (которая в 3 случаях сочеталась с диффузными разрядами, в 3 случаях имела высокий индекс с нарастанием во сне); в 1 случае (пациентка 3) преобладала региональная эпилептиформная активность невысоким индексом, преимущественно во сне; на фоне терапии при одном видео-ЭЭГ-мониторинге эпилептиформная активность не регистрировалась.

Одностороннее (из левой лобной и левой височной области — в разном возрасте, в 2 и 4 года) начало паттернов приступов регистрировалось у 1 пациентки (пациентка 2).

Анализ данных МРТ. В 3 из 4 случаев при МРТ не выявлялось эпилептогенных структурных нарушений (во всех этих случаях проведена рутинная МРТ 1,5 Т). На томограммах у этих пациенток выявлялись расширение субарахноидальных пространств конвексимальной поверхности головного мозга, умеренная вентрикуломегалия, истончение мозолистого тела (2 пациентки), проявления лейкопатии (1 пациентка).

У пациентки 2 рутинная МРТ также не выявляла эпилептогенных структурных нарушений. Однако в связи с односторонним акцентом в структуре приступов проведена высокоразрешающая МРТ, которая продемонстрировала зону повышения сигнала в режиме T2WI и FLAIR в левой лобной области линейной формы, вовлекающую белое вещество. Первоначально

данные изменения были расценены как вероятный трансмантийный знак — косвенный признак фокальной кортикальной дисплазии. Однако структурные изменения не достигают непосредственно коры головного мозга, которая в этом месте четко дифференцируется от белого мозгового вещества. Окончательная трактовка: линейная зона нарушения миелинизации.

Эффективность терапии. В настоящее время у всех пациенток продолжают приступы. В 3 случаях приступы ежедневные и возникают несколько раз в день; у 1 девочки (пациентка 4) возможны промежутки между приступами до 5–7 дней. У 1 девочки (пациентка 3) приступы недавно возобновились после длительной ремиссии на фоне снижения дозы препаратов и возникают с частотой несколько раз в месяц.

Длительная ремиссия была зарегистрирована только в 1 случае. У пациентки 3 приступы дебютировали в 11 мес на фоне лихорадки и были гемиклоническими по характеру. На фоне терапии (вальпроат + леветирacetам) достигнута ремиссия с 2-летнего возраста. Через 3 года ремиссии, с учетом пожеланий родителей, началось снижение дозы кеппры. После успешной отмены кеппры и небольшого снижения дозы вальпроата приступы возобновились через 4 мес. Характер приступов изменился (фокальные, с остановкой активности и автоматизмами), несмотря на возобновление прежней терапии. В настоящее время данных о ремиссии нет, приступы возникали с частотой несколько раз в месяц.

В 3 случаях из 4 эффективность терапии была невысокой (<50 %).

Наиболее эффективные АЭП и комбинации АЭП.

У пациентки 3 достигнута длительная ремиссия на фоне применения комбинации вальпроат + леветирacetам. У 2 пациенток улучшение вызывал клоназепам, в 1 случае в сочетании с зонеграном. У пациентки 2, кроме клоназепама, также были относительно эффективны окскарбазепин и карбамазепин в комбинациях (вальпроат + окскарбазепин — ремиссия 1 мес; вигабатрин + карбамазепин — уменьшение частоты тонических приступов). Это особенность данного клинического случая, наряду с четкими односторонними изменениями в структуре приступов и подозрением на фокальную кортикальную дисплазию по данным МРТ. Клоназепам у этой пациентки вызвал прекращение серийных асимметричных тонических приступов с нарушением сознания.

У пациентки 4 наиболее эффективной комбинацией родители также считали ривотрил + зонегран (увеличение межприступных промежутков), вигабатрин (прекращение серийных спазмов, но при сохранении одиночных).

У пациентки 1 некоторый эффект оказали ламиктал и топирамат (временное улучшение), а кеппра вызвала агрессию.

При **генетических исследованиях** у 2 пациенток выявлены хромосомные нарушения с включением гена *CDKL5*: микроделеция (пациентка 2) и микродупликация (пациентка 3).

У пациентки 2 в связи с небольшим размером делеции диагноз удалось установить только при проведении хромосомного микроматричного анализа экзонного уровня (и ранее делеция предполагалась при полном секвенировании генома). У родителей делеция отсутствует. Ранее проводимые многочисленные исследования (включая полное секвенирование экзома и расширенный хромосомный микроматричный анализ) нарушений не выявили. У пациентки 3 нарушения выявлены при исследовании кариотипа методом сравнительной геномной гибридизации: обнаружена дупликация на коротком плече X-хромосомы (Xp11.22–22.33). Данный регион включает гены *ARX* и *CDKL5* и в целом 295 генов. У родителей данных нарушений не выявлено. Однако течение заболевания у этой пациентки более легкое. По мнению генетика, проф. Е.Л. Дадали, клиническая картина обусловлена данной дупликацией, прежде всего удвоением гена *CDKL5*.

Мутация в гене *CDKL5* выявлена у 2 пациенток. У пациентки 4 выявлена не описанная ранее гетерозиготная мутация в 12-м экзоне гена *CDKL5*: chX18622195dupA, приводящая к сдвигу рамки считывания, начиная с 384-й аминокислотной позиции (p.Tyr384fs NM_003159.2) (панель «Неврологическая», 2015 г.). По Сэнгеру исследование родителей не проводили.

У пациентки 1 при проведении клинического секвенирования экзома выявлено сочетание мутаций в 2 генах, ассоциированных с эпилепсией: выявлены 2 гетерозиготные мутации в 10-м и 12-м экзонах гена *ZNF335* (каждая из которых унаследована от одного из родителей), ассоциированные с микроцефалией 10-го типа с аутосомно-рецессивным типом наследования (OMIM: 615095). Также выявлена гетерозиготная мутация в гене *CDKL5*, ассоциированная с ранней инфантильной ЭЭ 2-го типа (OMIM: 300672). Хотя при исследовании по Сэнгеру данная мутация отсутствует у отца и выявлена у клинически здоровой матери и 2 здоровых сестер, по нашему мнению, роль данной мутации в развитии заболевания ребенка весьма вероятна.

Приводим историю болезни одной наблюдаемой нами пациентки, имеющей особенности клинической картины.

Клинический случай

Пациентка 2 (2016 г.р., возраст — 4 года) находится под нашим наблюдением с мая 2018 г. (с 2 лет 2 мес) с диагнозом: генетическая эпилепсия, обусловленная микроделецией, включающей ген *CDKL5* (G40.8). **Этиология:** микроделеция, включающая ген *CDKL5*.

Типы приступов. Приступы с дебютом в 3 мес: эпилептические спазмы (асимметричные, единичные, парные и серийные), фокальные тонические приступы с правосторонним акцентом, с последующей серией спазмов (периодические спазмы), миоклонические, приступы с остановкой двигательной активности. В настоящее время зарегистрированы асимметричные тонические приступы с преобладанием справа, миоклонические, фокальные приступы с ороалиментарными автоматизмами; возможно наличие изолированных аур. Серийные асимметричные тонические приступы с нарушением сознания отсутствуют с июля 2020 г.

Характеристика приступов. Тип 1: «вздрагивание» при засыпании, открывание глаз, тоническое напряжение правой руки с дальнейшим ее дрожанием. Продолжительность — несколько секунд; после приступа — плач. Приступы наблюдались в начале заболевания в возрасте 3 мес; продолжались в течение 5 дней и более не повторялись — фокальные тонические, тонико-клонические в правой руке.

Тип 2: «замирание», остановка взгляда в течение нескольких секунд, частота до 3–4 раз в день. Приступы этого типа продолжались на протяжении месяца в начале заболевания, в возрасте 3–4 мес, и более не проявлялись — приступы с остановкой активности.

Первые 2 типа приступов отмечались в начале заболевания и в дальнейшем отсутствовали.

Следующие типы приступов присоединились в дальнейшем и преобладают в настоящее время.

Тип 3: туловище и конечности напряжены, подъем и разведение, напряжение рук (более выражено напряжение правых конечностей), отведение глаз вправо, отсутствие реакции, нарушение сознания, переходящие в серию эпилептических спазмов (периодические спазмы), после пробуждения ребенка и в состоянии бодрствования. В некоторых случаях возникают по стартл-механизму, как реакция на звук, или самопроизвольно. Ревущий звук, крик, испуг в глазах, плач после приступа — фокальные тонические приступы с правосторонним акцентом — периодические спазмы. Нередко тонические приступы носят серийный характер — серийные асимметричные тонические приступы с нарушением сознания.

Тип 4: одиночные, парные, серийные эпилептические спазмы, симметричные и асимметричные (кивки или кивки с разведением рук).

Перинатальный анамнез. Девочка от 2-й беременности, протекавшей с угрозой выкидыша на сроке 7 нед (кровотечение; стационарное лечение, во время беременности у матери диагностирована миома матки), от 2-х срочных физиологических родов; оценка по шкале Апгар — 9/9 баллов, масса тела при рождении — 3410 г; состояние после родов нормальное, выписана в срок.

Наследственный анамнез. Выкидышей не было. Старшая сестра (12 лет) здорова, от того же брака.

У племянника отца во взрослом возрасте диагностирована эпилепсия на фоне алкоголизма.

Раннее развитие. До 3 мес — в норме (держала голову, гулила). Далее, после дебюта приступов, — выраженное отставание в развитии. Начала переворачиваться на бок с 9–10 мес, сидеть — с 4 лет. Не стоит, не ходит. В настоящее время нет захвата предметов, не удерживает вложенные в руку предметы. Речь — отдельные звуки (слова, лепет отсутствуют), нет понимания слов, однако реагирует на интонацию речи. Может пить из детской чашки, есть пюре или мягкую пищу из ложки при помощи взрослого.

В целом — глобальная задержка развития.

Анамнез заболевания и фармакологический анамнез. До 3 мес — нормальное развитие (держала голову, гулила). В 3 мес проведена вакцинация (пневмококк); на 3-й день после вакцинации при засыпании возник первый приступ: резко открывала глаза, испуг, вытягивание правой руки вперед и вправо, напряжение руки, дрожание, до 7 с. Приступы такого характера продолжались с частотой 2–3 раза в день в течение 5 дней и самостоятельно прекратились до начала лечения.

В возрасте 3 мес началась антиэпилептическая терапия, был назначен вальпроат (конвулекс) 90 мг/сут — без эффекта.

На 3-й день после введения конвулекса появились приступы в виде замирания, остановки взора, частотой 5–7 раз в день, длительностью до 10 с — приступы с остановкой активности.

Через 3 дня присоединились приступы в виде раскидывания в стороны и напряжения рук и ног, глаза широко открыты, выражение испуга. Большее вовлечение правых конечностей, поворот головы вправо — фокальные тонические приступы с правосторонним акцентом. Приступы возникали во сне при засыпании, длительностью до 1 мин, ежедневно, до 4–7 раз в сутки.

Через 2 дня появились приступы в виде серийных эпилептических спазмов: разведение рук (без кивка в положении лежа, плач после спазмов) до 12 раз в серии, до 6 серий в сутки.

После появления приступов отмечена остановка в развитии и далее выраженное отставание в развитии.

В возрасте 4 мес замена конвулекса на леветирацетам (кепра) 150 мг/сут — без эффекта, учащение приступов в виде замирания.

Кепра + паглюферал-1 (18,75 мг/сут) — приступы отсутствовали 9 дней, при снижении дозы кеппры приступы возобновились, далее — без эффекта.

В августе 2016 г. (в возрасте 5 мес): кепра + паглюферал + конвулекс 360 мг/сут — без существенного эффекта, некоторое снижение частоты приступов, однако при сохранении ежедневных приступов.

В возрасте 6 мес отмена кеппры — временное снижение приступов до 1–2 раз в день.

Таблица 7. Основные характеристики наблюдаемых нами пациенток

Table 7. Main characteristics of patients followed up

Пациентка, дата рождения, возраст Patient, date of birth, age	Генетические нарушения Genetic disorders	Дебют заболевания Disease onset	Частота и типы приступов Frequency and types of seizures	Наследственный анамнез Family history	Перинатальный анамнез Perinatal history
Пациентка № 2, возраст — 4 года Patient № 2, 4 years old	Микроделеция короткого плеча X-хромосомы, захватывающая регион Xp22.13 с включением <i>CDKL5</i> (хромосомный микроматричный анализ экзонного уровня, полное секвенирование генома) Microdeletion of the short arm of the X chromosome affecting the Xp22.13 region with the involvement of the <i>CDKL5</i> gene (exon-level chromosomal microarray analysis; whole genome sequencing)	В 3 мес. Приступы с фокальным началом с остановкой активности (гипомоторные) Focal onset seizures with a behavioral arrest (hypomotor) at the age of 3 months	Приступы ежедневные. Эпилептические спазмы, периодические спазмы, аксиальные тонические, миоклонические, с фокальным началом, остановкой активности и автоматизмами Regular seizures (every day). Epileptic spasms, periodic spasms, axial tonic seizures, myoclonic seizures, focal onset seizures with behavioral arrest and automatisms	У племянника отца эпилепсия на фоне алкоголизма с дебютом во взрослом возрасте Father's nephew has epilepsy associated with alcoholism with onset in adulthood	Угроза выкидыша, но роды в срок, нормальная оценка по шкале Апгар Threatened miscarriage; delivery in time; normal Apgar score
Пациентка № 4, возраст — 5 лет Patient № 4, 5 years old	Не описанная ранее гетерозиготная мутация в 12-м экзоне гена <i>CDKL5</i> (неврологическая панель, 2015 г.) chX18622195dupA, приводящая к сдвигу рамки считывания, начиная с 384-г аминокислотной позиции (p.Tyr384fs NM_003159.2). По Сэнгеру исследование родителей не проводилось A heterozygous mutation in exon 12 of the <i>CDKL5</i> gene (neurological panel, 2015) chX18622195dupA causing a frameshift from the 384-q amino acid position (p.Tyr384fs NM_003159.2; the mutation was described for the first time). Parents have not undergone Sanger sequencing	В 2 нед. Серийные эпилептические спазмы, окулотонические, миоклонические Serial epileptic spasms, ocular tonic seizures, myoclonic seizures at the age of 2 weeks	Приступы ежедневные, до нескольких раз в день, перерывы до 5–7 дней; эпилептические спазмы и БСП, короткие тонические миоклонические Regular seizures (up to several times a day) with interval of 5–7 days; epileptic spasms and BCSs, short tonic myoclonic seizures	Неотягощен No family history of epilepsy	Экстренное кесарево сечение в срок, оценка по шкале Апгар 8/9 баллов Emergency caesarean section; term delivery; Apgar score of 8/9
Пациентка № 3, возраст — 6 лет Patient № 3, 6 years old	Хромосомный микроматричный анализ: дупликация на коротком плече X-хромосомы (Xp11.22–22.33). Данный регион включает гены <i>ARX</i> и <i>CDKL5</i> . У родителей данная аномалия отсутствует Chromosomal microarray analysis: duplication on the short arm of the X chromosome (Xp11.22–22.33). This region includes the <i>ARX</i> and <i>CDKL5</i> genes. Parents do not have this abnormality	Задержка развития с 4 мес. С 11 мес на фоне лихорадки дебют приступов (гемиклонический со статусным течением) Developmental delay from 4 months of age. Onset of seizures (hemiclonic with status epilepticus) triggered by fever at the age of 11 months.	Версивные, гемиклонические, БСП, часть приступов на фоне лихорадки. После рецидива: фокальные с остановкой активности и автоматизмами Versive seizures, hemiclonic seizures, BCSs; some of them are triggered by fever. After relapse: focal with behavioral arrest and automatisms	Неотягощен No family history of epilepsy	Неотягощен Uneventful

Неврологический статус. Развитие Neurological status. Development	Электроэнцефалография Electroencephalography	MPT MRI	Терапия и ее эффективность Therapy and its efficacy
<p>Умственная отсталость, астазия—абазия, мануальные стереотипии, нарушения сна, речь и самостоятельная ходьба отсутствуют. Мышечная гипотония</p> <p>Mental retardation, astasia-abasia, manual stereotypies, sleep disorders, no independent walking. Muscle hypotonia</p>	<p>Мультирегиональная эпилептиформная активность, диффузные разряды с бифронтальным акцентом, высокий индекс, преобладание во сне. В возрасте 2—3 лет: множественные субклинические паттерны приступов из левой лобной области с диффузным распространением, в 4 года — часть паттернов приступов с началом из левой височной области</p> <p>Multiregional epileptiform activity, diffuse discharges with a bifrontal accent, high index, primarily during sleep. At the age of 2—3 years: multiple subclinical patterns of seizures originating from the left frontal area with diffuse spread; at the age of 4 years: some patterns of seizures originating from the left temporal area</p>	<p>Высокоразрешающая МРТ: трансмантийный знак в левой лобной области как признак незавершенной миелинизации</p> <p>High-resolution MRI: transmantle sign in the left frontal region as a marker of incomplete myelination</p>	<p>ОКС + ВПА, сабрил + тегретол, клоназепам — эффект на тонические приступы. Ламотриджин, руфинамид, ЭТС — ухудшение. Редкие ремиссии 1—3 мес со спонтанным рецидивом. Ремиссия аксиальных тонических приступов при введении клоназепама — до 6 мес.</p> <p>В целом эффект лечения <50 %</p> <p>OXC + VPA, sabril + tegretol, clonazepam: effective against tonic seizures. Lamotrigine, rufinamide, ETC cause deterioration. Rare remissions for 1—3 months with spontaneous relapse. Remission of axial tonic seizures for up to 6 months in response to clonazepam. Overall, the treatment effect is <50 %</p>
<p>Задержка развития с рождения</p> <p>Developmental delay from birth</p>	<p>Высокоамплитудная мультирегиональная активность пик — волна с нарастанием во сне; на отдельных эпохах может быть расценена как модифицированная гипсаритмия. В настоящее время короткие диффузные пик-волновые разряды с отчетливым бифронтальным преобладанием. Индекс невысокий</p> <p>High-amplitude multiregional peak-and-wave activity increasing during sleep; at certain epochs, it can be considered as modified hypsarrhythmia. Presently: short diffuse peak-and-wave discharges with a distinct bifrontal predominance. The index is low</p>	<p>Рутинная МРТ: умеренное расширение субарахноидальных пространств конвексимальной поверхности головного мозга с небольшим компенсаторным расширением желудочковой системы. Истончение мозолистого тела</p> <p>Routine MRI: moderate enlargement of the subarachnoid spaces in the superolateral surface of the brain with a mild compensatory enlargement of the ventricular system. Thinning of the corpus callosum</p>	<p>Родители считают лечение неэффективным: ВПА, ЭТС (петнидан), ТПМ, синактен. Родители периодически полностью отменяют терапию в связи с отсутствием эффекта. Сабрил (спазмы стали одиночными, серийные прекратились), зонегран, ривотрил (перерывы до нескольких дней).</p> <p>В целом эффект лечения <50 %</p> <p>Parents consider the treatment ineffective: VPA, ETC (petnidan), TPM, synacthen. Parents sometimes withdraw therapy because of its ineffectiveness. Sabril (spasms became single, serial spasms were eliminated), zonetgran, rivotril (ensured seizure-free periods of up to several days). Overall, the treatment effect is <50 %</p>
<p>Умеренная задержка развития с 4 мес, тремор; сохранена ходьба. Говорит несколько слов, выполняет отдельные команды</p> <p>Moderate developmental delay from 4 months of age; tremor; the child can walk. She speaks a few words and executes individual commands</p>	<p>Региональная эпилептиформная активность (по правым лобно-височным, реже — левым лобным отведениям), индекс невысокий, только во сне или с нарастанием во сне</p> <p>Regional epileptiform activity (primarily from the right frontotemporal leads, less frequently from the left frontal leads); the index is low; only during sleep or with an increase during sleep</p>	<p>Без структурных нарушений; признаки задержки миелинизации (рутинная МРТ)</p> <p>No structural abnormalities; signs of delayed myelination (routine MRI)</p>	<p>ВПА + кеппра — ремиссия с 2 до 5,9 года, в 5 лет возобновление приступов через 4 мес после отмены кеппры с изменением их характера: фокальные с остановкой активности и ороалиментарными автоматизмами</p> <p>VPA + Keppra: remission from 2 years to 5.9 years; at the age of 5 years (4 months after Keppra withdraw) seizures resumed, although they changed to focal seizures with behavioral arrest and oroalimentary automatisms</p>

Пациентка, дата рождения, возраст Patient, date of birth, age	Генетические нарушения Genetic disorders	Дебют заболевания Disease onset	Частота и типы приступов Frequency and types of seizures	Наследственный анамнез Family history	Перинатальный анамнез Perinatal history
<p>Пациентка № 1, возраст — 2 года Patient № 1, 2 years old</p>	<p>Клиническое секвенирование экзома: выявлены 2 гетерозиготные мутации в 10-м и 12-м экзонах гена <i>ZNF335</i> (каждая из которых унаследована от одного из родителей), ассоциированные с микроцефалией 10-го типа с аутосомно-рецессивным типом наследования (OMIM: 615095). Также выявлена гетерозиготная мутация в гене <i>CDKL5</i> (OMIM: 300672). При исследовании по Сэнгеру данная мутация отсутствует у отца и выявлена у клинически здоровой матери и 2 здоровых сестер пробанда. По нашему мнению, роль данной мутации в развитии заболевания ребенка весьма вероятна Clinical exome sequencing: two heterozygous mutations in exons 10 and 12 of the <i>ZNF335</i> gene (each inherited from one of the parents) associated with type 10 microcephaly with autosomal recessive inheritance pattern (OMIM code: 615095). The patient was also found to have a heterozygous mutation in the <i>CDKL5</i> gene (OMIM code: 300672). Sanger sequencing demonstrated no such mutation in the father and the same mutation in the healthy mother and 2 healthy sisters of the proband. In our opinion, it is very likely that this mutation has contributed to the development of the disease</p>	<p>Дебют приступов с 4 мес (фокальные с остановкой активности — гипомоторные). Задержка развития с рождения Seizure onset at the age of 4 months (focal and hypomotor). Developmental delay from birth</p>	<p>Приступы ежедневные миоклонические, асимметричные тонические, эпилептические спазмы (одиночные). Часть приступов возникает по стартл-механизму (провоцируются звуком, светом, прикосновением) Regular seizures (every day), including myoclonic seizures, asymmetric tonic seizures, epileptic spasms (rare). Some seizures are initiated by a standard mechanism (provoked by sound, light, touch)</p>	<p>Неотягощен по эпилепсии, у дальней родственницы матери умственная отсталость No family history of epilepsy; a distant relative of the mother has mental retardation</p>	<p>Угроза выкидыша, внутриутробная гипотрофия, оценка по шкале Апгар 8/8 баллов Threatened miscarriage; intrauterine hypotrophy; Apgar score of 8/8</p>

Примечание. ОКС — окскарбазепин; ЭТС — этосуксимид; ВПА — вальпроат; ТПМ — топирамат; БСП — билатеральные судорожные приступы; МРТ — магнитно-резонансная томография.

Гормональная терапия (преднизолон 10 мг/сут в течение 10 дней) — без эффекта, учащение эпилептических спазмов до 10–12 в сутки.

В октябре 2016 г. (в возрасте 9 мес): конвулекс + сабрил* в дозе 750 мг/сут — без эффекта, ухудшение, принимала сабрил в течение 1 мес.

Увеличение дозы конвулекса, введение фенобарбитала — без эффекта. Отмена вигабатрина, далее отмена фенобарбитала.

В декабре 2016 г. (в возрасте 10 мес): конвулекс + введение окскарбазепина (трилептал) 360 мг/сут — ремиссии от 10 до 24 дней. Далее на фоне острой респираторной вирусной инфекции возобновились приступы, без эффекта. Приступы не каждый день, до 2–3 в сутки.

В мае 2017 г. (в возрасте 1 года 3 мес): самостоятельное снижение дозы конвулекса и отмена — ремиссии от 2 до 4 нед, далее — без эффекта: возобновление приступов с частотой 1–2 в сутки с нарастанием в течение 2 мес до 10–15 в день.

*Препарат не зарегистрирован в РФ.

Окончание табл. 7

End of the table 7

Неврологический статус. Развитие Neurological status. Development	Электроэнцефалография Electroencephalography	МРТ MRI	Терапия и ее эффективность Therapy and its efficacy
<p>Задержка развития с рождения. Мышечный тонус значительно повышен в проксимальных отделах конечностей, особенно справа и снижен в дистальных отделах. Сухожильная гиперрефлексия с преобладанием справа. Голову контролирует плохо. Не переворачивается, не ползает. Значительное ограничение мануальной активности: не берет игрушки, не пользуется руками при отсутствии явных признаков пареза. Ритмичные движения языком — гиперкинез языка</p> <p>Developmental delay from birth. Muscle tone is significantly increased in the proximal parts of the extremities (especially on the right one) and reduced in the distal parts. Tendon hyperreflexia primarily at the right side. The girl can hardly control her head. She doesn't roll over and doesn't crawl. Significant limitations of manual activity: she does not take toys, does not use hands in the absence of obvious manifestations of paresis. Rhythmic movements of the tongue (tongue hyperkinesis)</p>	<p>Мультирегиональная эпилептиформная активность с нарастанием во сне, короткие диффузные разряды. Периодическое нерегулярное замедление в ритме дельта по левым затылочным отведениям с включением комплексов острая — медленная волна. Крайне высокий индекс, нарастает во сне</p> <p>Multiregional epileptiform activity increasing during sleep; short diffuse discharges. Periodic irregular deceleration of delta rhythm in the left occipital leads with acute sharp-and-slow wave complexes. Extremely high index, which increases during sleep</p>	<p>Рутинная МРТ: диффузные атрофические изменения с вторичной вентрикуломегалией, лейкопатия. Гипоплазия мозолистого тела и червя мозжечка</p> <p>Routine MRI: diffuse atrophic changes with secondary ventriculomegaly and leukopathy. Hypoplasia of the corpus callosum and cerebellar vermis</p>	<p>ТПМ — временное улучшение. Ламотриджин — улучшение. Леветирацетам — аггравация. В целом эффект лечения <50 %</p> <p>TPM: temporary improvement. Lamotrigine: improvement. Levetiracetam: aggravation. Overall, the treatment effect is <50 %</p>

Note. OXC — oxcarbazepine; ETS — ethosuximide; VPA — valproate; TPM — topiramate; BCSs — bilateral convulsive seizures; MRI — magnetic resonance imaging.

В октябре 2017 г. (в возрасте 1 года 7 мес): трилептал + сультиам (осполот)* 25 мг/сут — без положительного эффекта, появились одиночные вздрагивания.

В ноябре 2017 г. (в возрасте 1 года 9 мес): трилептал + гормональная терапия (гидрокортизон 140 мг/сут в течение 3 мес) — ухудшение, учащение серийных спазмов до 40 серий в сутки (в целом, учащение приступов в 10 раз), 10–15 приступов в серии — отмена гидрокортизона с марта 2018 г. На фоне снижения дозы гидрокортизона появились одиночные спазмы в виде кивков, иногда с раскидыванием рук, с «улыбкой», замирание.

В возрасте 25 мес постепенное снижение и отмена гидрокортизона: 3–5 серий эпилептических спазмов в сутки.

В возрасте 26 мес (2 года 2 мес) введение топамакса 75 мг/сут (в комбинации с трилепталом 540 мг/сут) — временное улучшение, далее — без эффекта. Побочные эффекты: отказ от еды. На фоне комбинации трилептал + топирамат у девочки ежедневно регистрировались приступы 3 типов. Серийные и одиночные эпилептические спазмы до 2–3 раз в день без связи со сном; приступы в виде вздрагивания всем телом, раскидывания рук, открывание глаз — во сне, и в состоянии бодрствования. Только во сне, как реакция на звук или самопроизвольно:

открывает глаза, подъем и разведение, напряжение рук, иногда в сочетании с серией эпилептических спазмов: тонические спазмы (периодически спазмы); ревующий звук, крик, испуг в глазах, плач после приступа; более выражено напряжение правых конечностей, поворот головы и глаз вправо, не реагирует; приступы возникают не каждый день, до 5 в сутки.

Проводился дальнейший подбор антиэпилептической терапии.

В возрасте 28 мес увеличена доза трилептала до 600 мг/сут — прекратились серийные асимметричные тонические приступы с нарушением сознания, сохраняются эпилептические спазмы.

В августе 2018 г. (в возрасте 29 мес): трилептал 600 мг/сут + введение сабрила 1250 мг/сут — без эффекта, серийные эпилептические спазмы до 7 серий в сутки.

В возрасте 32 мес введение ламотриджина 50 мг/сут — увеличение частоты эпилептических спазмов (в виде «кивок»).
 В возрасте 34 мес введение клобазама (фризиум) в дозе 5 мг 2 раза в день (10 мг/сут) — возобновление частых и серийных асимметричных тонических приступов с нарушением сознания, ухудшение эмоционального состояния и сна.

В возрасте 34 мес введение клобазама (фризиум) в дозе 5 мг 2 раза в день (10 мг/сут) — возобновление частых и серийных асимметричных тонических приступов с нарушением сознания, ухудшение эмоционального состояния и сна.

В возрасте 35 мес: прием сабрила 1000 мг/сут + трилептал 540 мг/сут — до 5 в сутки серийных асимметричных тонических приступов с нарушением сознания + эпилептические спазмы до 5–7 серий в сутки.

В возрасте 43 мес — снижение дозы и замена трилептала на руфинамид (иновелон) с увеличением до 800 мг/сут — увеличение количества приступов.

Терапия в октябре 2019 г. (в возрасте 3 лет): сабрил 1000 мг/сут + руфинамид (иновелон) 650 мг/сут — без эффекта. Рекомендована замена иновелона на карбамазепин (тегретол ЦР).

В возрасте 45 мес: после отмены иновелона и введения тегретол (в сочетании с сабрилом) с повышением дозы до 600 мг/сут наблюдалось снижение количества приступов, временное прекращение серийных асимметричных тонических приступов с нарушением сознания, улучшение сна. Сохранялись серийные эпилептические спазмы во время ночного сна: до 4 серий, до 8 спазмов в серии; в течение дня — приступы до 6–8 раз. В целом 10–12 приступов (серий спазмов) за сутки. Сон улучшился.

В 49 мес (апрель 2020 г.) введение этосуксимида (петнидан сафт*, 500 мг/сут) — увеличение количества серийных асимметричных тонических приступов с нарушением сознания до 4–6 раз в неделю. Увеличение частоты серийных эпилептических спазмов до 20 в сутки. Нарушение ночного сна: каждые 2–3 ч ночью просыпается, с серией спазмов.

На фоне комбинации сабрил + тегретол наблюдалась положительная динамика в виде уменьшения количества приступов (1–3 раза в неделю в виде асимметричного вытягивания конечностей с последующим переходом в серийные спазмы). Продолжительность приступов 1–5 мин. Не всегда выходит самостоятельно из приступа, иногда приходится вводить диазепам. В среднем диазепам вводился (на протяжении болезни) 1 раз в неделю. Увеличение частоты ежедневных приступов эпилептических спазмов с каждым месяцем, состояние ребенка ухудшается (до 30 серий в день, в серии до 10–15 спазмов).

В конце мая 2020 г.: полная отмена петнидана — без улучшения. В июне 2020 г. введение зонисамида (зонегран) 75 мг/сут и постепенная отмена тегретол. Зонегран неэффективен, после 3 нед приема отменен.

Самостоятельное введение матерью ривотрила (9 кап. утром и 9 вечером — 1,8 мг/сут) — прекратились серийные асимметричные тонические приступы с нарушением сознания, отсутствуют с июля 2020 г. Сохраняются парные и серийные эпилептические спазмы до 3–4 серий в сутки, в серии от 2 до 6 кивков.

Резюме фармакологического анамнеза. Девочка получала множество АЭП в различных комбинациях: вальпроат (конвулекс, депакин) (без эффекта), кеппра + паглюферал (временный эффект), конвулекс + трилептал (временный эффект), тегретол + сабрил (временный эффект), трилептал + топамакс (временное улучшение, далее отказ от еды, без эффекта), фризиум (ухудшение — аггравация серийных тонических приступов), ламиктал (ухудшение — аггравация эпилептических спазмов), иновелон (ухудшение), гормональную терапию (преднизолон, гидрокортизон) (без эффекта), осполот (без эффекта), петнидан (ухудшение), зонегран (без эффекта), клоназепам (ривотрил) (улучшение — прекращение серийных тонических приступов с нарушением сознания — отсутствуют с июля 2020 г.). В целом данные фармакологического анамнеза показали, что кратковременное прекращение приступов отмечено на фоне приема комбинаций левитирацетам + фенобарбитал (9 сут без приступов), вальпроевая кислота + окскарбазепин. С введением окскарбазепина наблюдалась ремиссия в течение 1 мес, затем срыв ремиссии, частота приступов — от ежедневных до 1 раза в неделю. Также на фоне отмены препарата вальпроевой кислоты в возрасте 1 года 3 мес приступов не было в течение нескольких недель, затем приступы вернулись, но не ежедневные. На фоне приема комбинации сабрил + тегретол наблюдалась положительная динамика в виде уменьшения количества приступов. На фоне введения клоназепама отмечено прекращение серийных асимметричных тонических приступов с нарушением сознания, при этом остается высокой частота эпилептических спазмов.

*Препарат не зарегистрирован в РФ.

Наиболее эффективные комбинации АЭП: левитирацетам + фенобарбитал (9 дней без приступов), вальпроат + окскарбазепин (ремиссия 1 мес). Сабрил + тегретола — уменьшение частоты тонических приступов. Клоназепам — прекращение серийных асимметричных тонических приступов с нарушением сознания, остается высокой частота эпилептических спазмов.

Таким образом, наиболее эффективными (временная ремиссия приступов — до 2–4 нед, прекращение или уменьшение частоты серийных тонических приступов с нарушением сознания) у пациентки были комбинации с включением окскарбазепина, тегретола, клоназепама. Однако эффект во всех случаях был временным. Выраженное ухудшение вызвали ламотриджин, руфинамид, этосуксимид.

Результаты обследования. ЭЭГ: регистрируется периодическое нерегулярное замедление в левой лобно-центральной области. Мультирегиональная эпилептиформная активность с преобладанием по левым центрально-височно-теменным отведениям (максимум С3), с диффузным распространением. Индекс высокий, со значительным нарастанием во сне. Зарегистрировано большое количество диффузных разрядов продолжительностью до 1,5 с без отчетливого регионального начала.

В возрасте 2–3 лет: множественные субклинические паттерны приступов из левой лобной области с диффузным распространением.

В возрасте 4 лет (Schön Klinik Vogtareuth, 08.2020): мультирегиональная эпилептиформная активность высокого индекса в лобной, височной и височно-затылочной области справа, реже — в лобно-височной области слева.

В возрасте 4 лет (видео-ЭЭГ-мониторинг по системе 10–10, 09.2020): мультирегиональная активность острая — медленная волна с отчетливым преобладанием по левым центрально-височно-теменным отведениям. Зарегистрированы тонические приступы с преобладанием справа, миоклонические, фокальные с ороалиментарными автоматизмами. Большинство приступов не сопровождались отчетливыми локальными или латерализованными ЭЭГ-паттернами; в отдельных случаях берут начало из левой височной области (рис. 1).

Анализ данных МРТ: МРТ проводилась 3-кратно, из них 2 исследования проведены с высоким разрешением по эпилептологической программе (МРТ стандартная — май 2018 г.; высокоразрешающая МРТ — СПб., ЛДЦ МИБС, апрель 2019 г.; сверхвысокоразрешающая МРТ — Schön Klinik Vogtareuth, август 2020 г.). Рутинная МРТ (2018 г.) — норма.

Сверхвысокоразрешающая МРТ (2020 г., Schön Klinik Vogtareuth, Германия): обнаружен линейный участок повышенной интенсивности сигнала от белого мозгового вещества в левой лобной области в режиме T2WI и FLAIR в виде радиальной миграционной линии, напоминающей трансмантийный знак. Структурные изменения не достигают непосредственно коры головного мозга,

которая в этом месте четко дифференцируется от белого мозгового вещества (рис. 2).

Таким образом, на данном этапе хирургическое лечение не было рекомендовано. Рекомендован дальнейший анализ данных после пересмотра результатов генетических исследований.

Учитывая фокальный характер приступов, наличие фокальных тонических приступов с последующей серией спазмов (периодические спазмы), региональные изменения на ЭЭГ и локальные изменения на томограммах, предполагалась структурная эпилепсия. Однако тяжелое общее состояние ребенка с выраженной задержкой психомоторного развития не позволяло полностью исключить генетическую природу заболевания.

На протяжении всего периода заболевания проводились многочисленные генетические исследования, которые до последнего времени не могли установить причину заболевания.

Генетические исследования: тандемная масс-спектрометрия, панель генов «Наследственные эпилепсии», полное секвенирование экзома («Геномед») — без патологии. Полное секвенирование генома («Геномед») — выявлены гетерозиготная мутация в гене HBB (ассоциированная с дельта-бета-талассемией, аутосомно-доминантный тип наследования), носительство гетерозиготных мутаций в генах рецессивных заболеваний (DHCR7, синдром Смита–Лемли–Опица, аутосомно-рецессивный тип наследования, 270400; PGAP3, аутосомно-рецессивный тип наследования, гиперфосфатазия в сочетании с умственной отсталостью). Предположение о делеции X-хромосомы с включением гена CDKL5 (!). Хромосомный микроматричный анализ расширенный — без нарушений. В феврале 2020 г. был проведен хромосомный микроматричный анализ экзонного уровня («Геномед»): молекулярный кариотип (в соответствии с I SCN 2016): arr[hg19]Xp22.13(18592659_18594590)x11. Выявлена микроделеция участка короткого плеча (p) X-хромосомы с позиции 18592659 до позиции 18594590, захватывающая регион Xp22.13. Гены, расположенные в районе дисбаланса: 6-й экзон гена CDKL5; мутации и делеции данного гена описаны при младенческой ЭЭ 2-го типа (OMIM: 300672). При исследовании по Сэнгеру данная делеция у родителей не выявлена, что свидетельствует в пользу de novo возникновения делеции.

По заключению генетика: выявлена микроделеция участка короткого плеча (p) X-хромосомы с включением гена CDKL5, ассоциированная с младенческой ЭЭ 2-го типа (OMIM: 300672).

Таким образом, причина заболевания была предположена при проведении секвенирования генома и выявлена только при проведении хромосомного микроматричного анализа экзонного уровня. При этом ранее проведенные многочисленные исследования, включая расширенный хромосомный микроматричный анализ, не помогли установить причину заболевания.

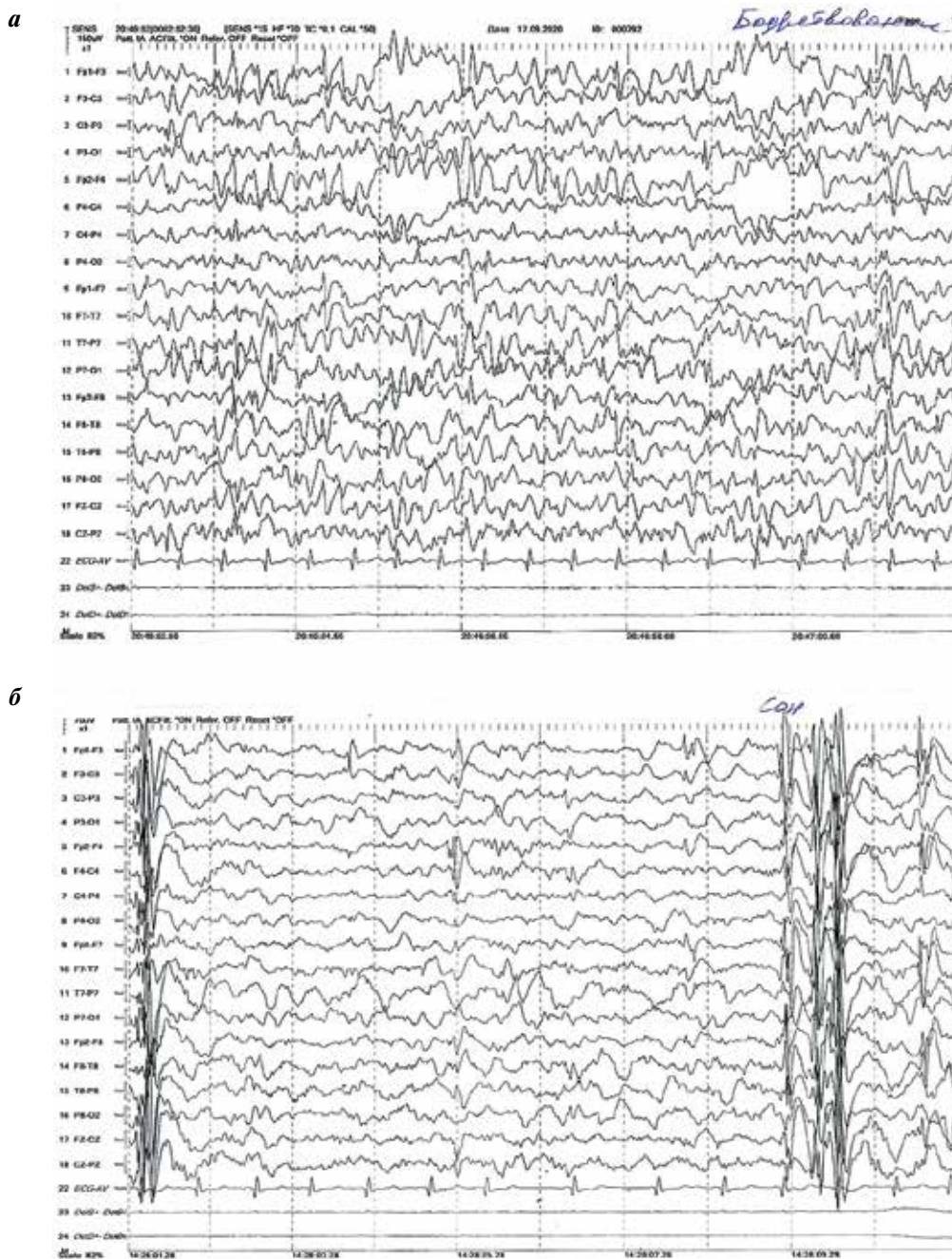
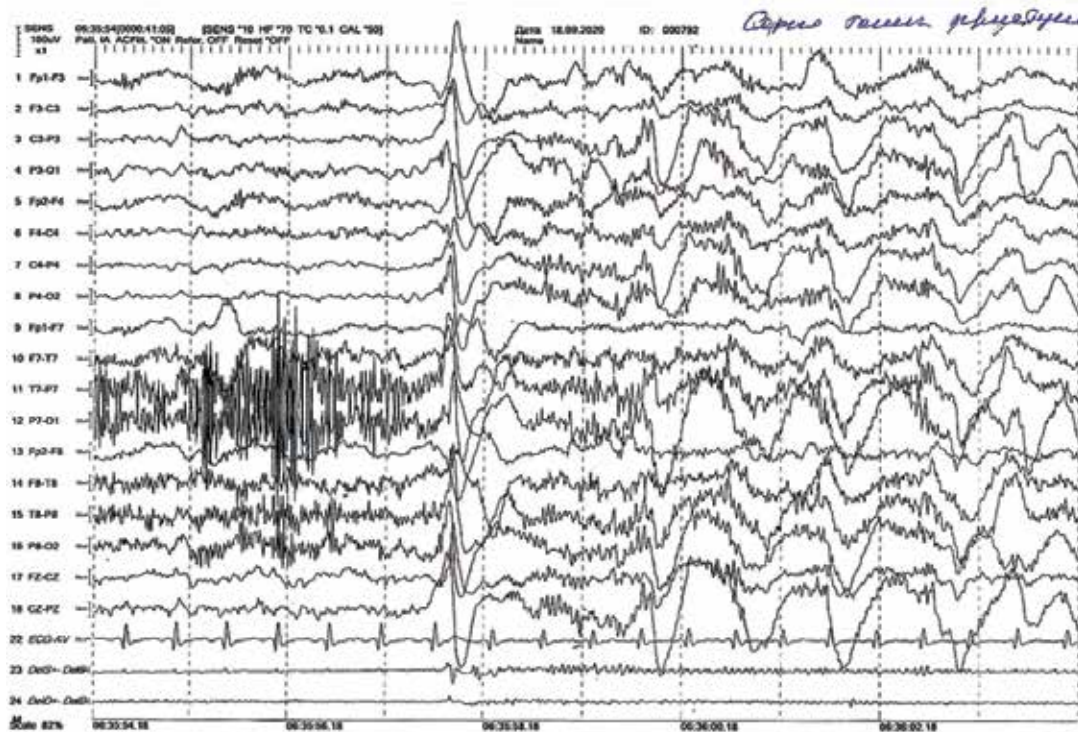


Рис. 1. Пациентка 2 (4 года). Диагноз: генетическая эпилепсия, обусловленная микроделецией, включающей ген CDKL5 (G40.8). Видеоэлектроэнцефалографический мониторинг (ВЭМ) по системе «10–10» (09.2020). Регистрируется мультирегиональная активность острая–медленная волна с отчетливым преобладанием по левым заднелобно–височным отведениям. Индекс высокий, со значительным нарастанием во сне. Зарегистрировано большое количество диффузных разрядов продолжительностью до 1,5 с без отчетливого регионального начала. Зарегистрированы тонические приступы с преобладанием справа, эпилептические спазмы, миоклонические, фокальные с ороalimentарными автоматизмами. Большинство приступов не сопровождались отчетливыми локальными или латерализованными электроэнцефалографическими паттернами; в отдельных случаях их начало из левой височной области: а) электроэнцефалография (ЭЭГ) в состоянии бодрствования: мультирегиональная активность острая–медленная волна с отчетливым преобладанием по левым заднелобно–височным отведениям; б) ЭЭГ во сне: диффузные разряды без отчетливого регионального начала (интериктально)

Fig. 1. Patient 2 (4 years old). Diagnosis: genetic epilepsy caused by a microdeletion involving the CDKL5 gene (G40.8). Video electroencephalography monitoring (VEM) using the system “10–10” (09.2020). Multiregional sharp-and-slow wave activity registered primarily in the left posterofrontotemporal leads. The index is high and significantly increases during sleep. Multiple diffuse discharges lasting up to 1.5 s without a distinct regional origin. Tonic seizures (primarily at the right side), epileptic spasms, myoclonic seizures, focal seizures with oroalimentary automatisms. The majority of seizures were not accompanied by distinct local or lateralized electroencephalographic patterns; in some cases, they originated from the left temporal area: a) electroencephalography (EEG) during wakefulness: multi-regional sharp-and-slow wave activity originating primarily from the left posterofrontotemporal areas; б) EEG during sleep: diffuse discharges without a distinct regional origin (interictal)

6



2

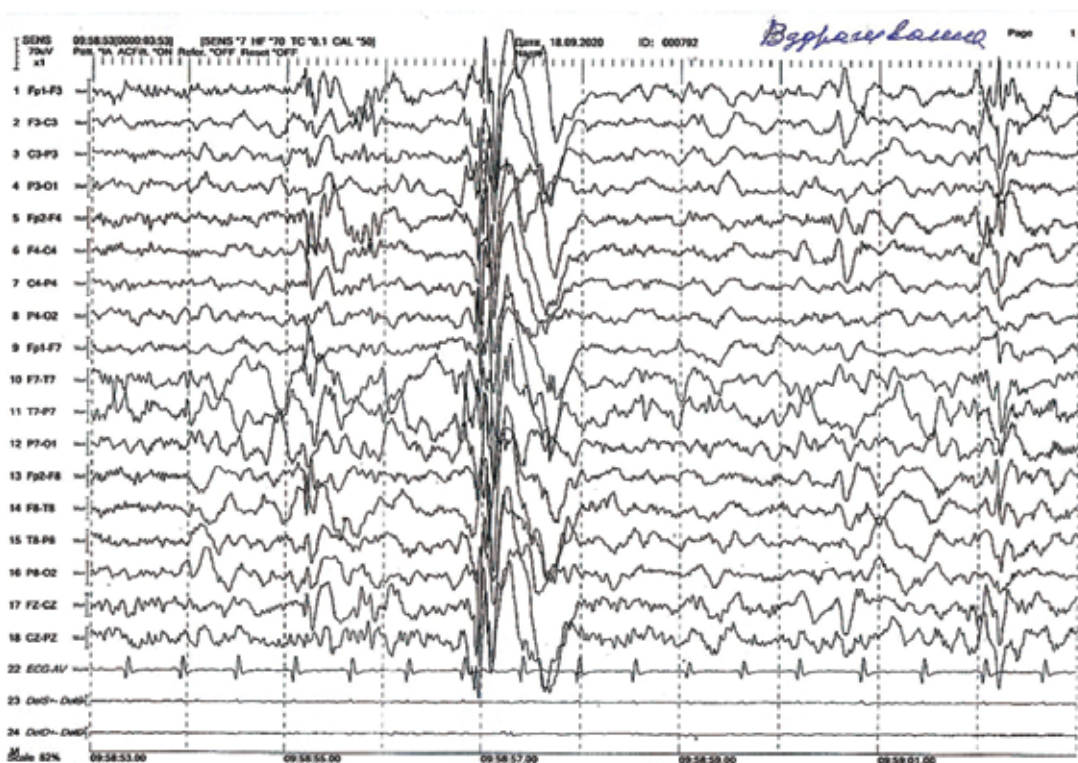


Рис. 1 (продолжение). в) серия тонических приступов, проявляющихся диффузным пик-волновым разрядом с последующим возникновением быстрой волновой активности (без регионального начала по данным ВЭМ); з) ЭЭГ-паттерн эпилептического спазма: разряд диффузных полиспайков с последующей высокоамплитудной дельта-волной и электродекрементом

Fig. 1 (continuation). в) a series of tonic seizures manifesting themselves by a diffuse peak-and-wave discharge with subsequent fast-wave activity (without a distinct regional origin according to VEM); з) EEG pattern of an epileptic spasm: discharge of diffuse polyspikes followed by a high-amplitude delta wave and electrodecremental pattern

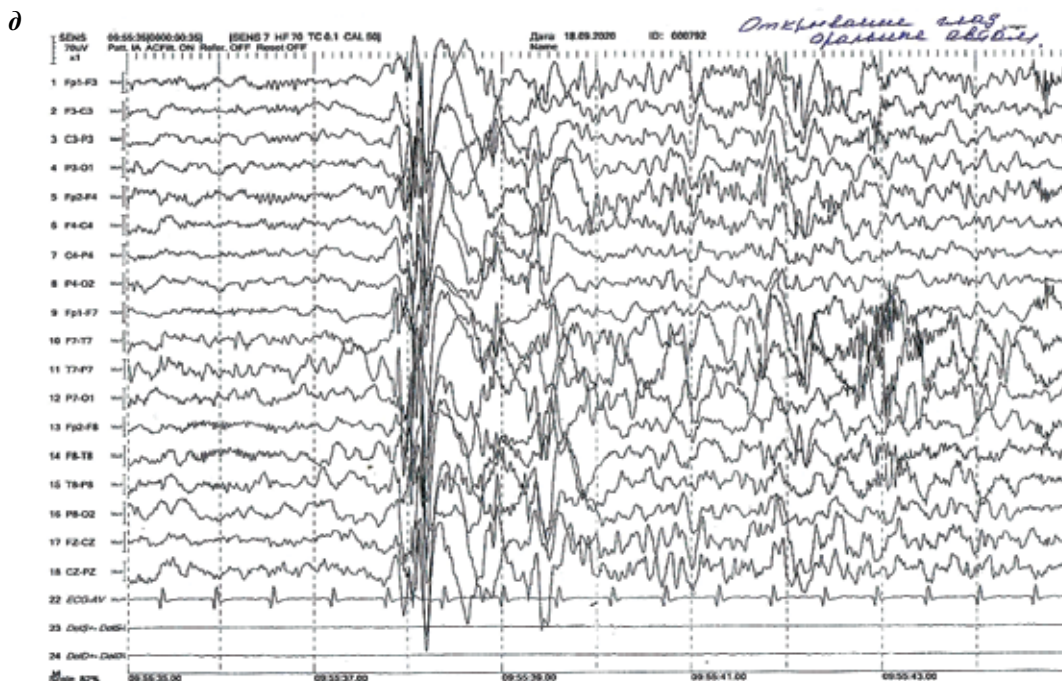


Рис. 1 (окончание). д) ЭЭГ во сне: приступы с фокальным началом: открывание глаз, ороалиментарные автоматизмы. По данным ВЭМ предположительная зона начала приступа — задневисочные отведения слева

Fig. 1 (end). д) EEG during sleep: focal onset seizures: eye opening, oroalimentary automatisms. VEM results suggest that the seizures primarily originate from the left posterior temporal areas

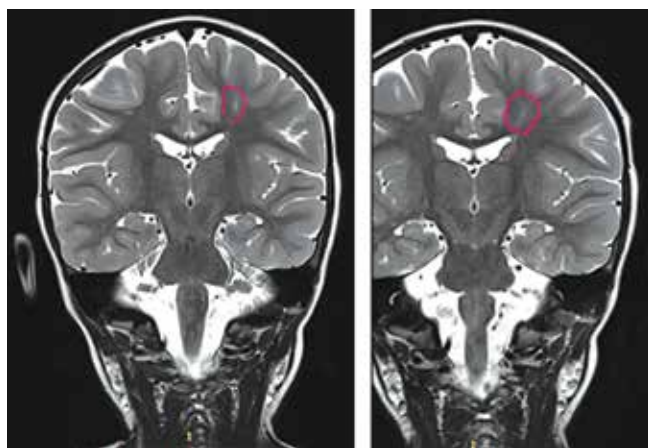


Рис. 2. Пациентка 2 (2016 г.р., возраст — 4 года). Диагноз: генетическая эпилепсия, обусловленная микроделецией, включающей ген CDKL5 (G40.8). Высокоразрешающая магнитно-резонансная томография (СПб., ЛДЦ МИБС, апрель 2019 г.): зона повышения сигнала в режиме T2WI и FLAIR в левой лобной области линейной формы, напоминающей трансмантийный знак, как косвенный признак фокальной кортикальной дисплазии (указана красным кругом). Однако структурные изменения не достигают непосредственно коры головного мозга, которая в этом месте четко дифференцируется от белого мозгового вещества. Наиболее вероятно — линейная зона нарушения миелинизации

Fig. 2. Patient 2, 2016, 4 years old. Diagnosis: genetic epilepsy caused by a microdeletion involving the CDKL5 gene (G40.8). High-resolution magnetic resonance images (April 2019): a linear area of hyperintense signal on T2WI and FLAIR resembling a transmantle sign as surrogate marker of focal cortical dysplasia (indicated by red circle). However, structural changes do not reach the cerebral cortex, which is clearly separated from the white matter at this point. Most probably the linear area demonstrates impaired myelination

При последней консультации в возрасте 4 лет в октябре 2020 г. продолжают асимметричные тонические приступы с преобладанием справа, миоклонические, фокальные приступы с ороалиментарными автоматизмами; возможно наличие изолированных аур. Серийные асимметричные тонические приступы с нарушением сознания отсутствуют с июля 2020 г.

Неврологический статус: глобальная задержка развития. Взгляд фиксирует и прослеживает на короткое время. Диффузная мышечная гипотония. Объем движений конечностей полный. Спонтанная моторика, нецелевая. При сидении раскачивается. Часто засовывает пальцы в рот. Переворачивается, ползает, сидит, не ходит. Игрушки самостоятельно не берет. Нет захвата предметов, нет указательного жеста. Контакт недоступна.

Речь: отдельные звуки (лепет и слова отсутствуют).

Терапия в настоящее время: вигабатрин (сабрил) 1000 мг/сут + клоназепам (ривотрил; самостоятельно введен матерью) 1,7 мг/сут.

Рекомендации:

- постепенная отмена сабрила с введением перампнела до дозы 4–6 мг/сут;
- в случае потери эффекта от ривотрила одним из вариантов может быть введение диакомита (стирипентол) в дозе 500–750 мг/сут;
- возможно рассмотреть вопрос о назначении кетогенной диеты;
- при отсутствии эффекта рассмотреть вопрос о введении фенитоина под контролем концентрации

фенитоина в крови и анализов крови (общего и биохимического).

Выводы

Таким образом, представленная история болезни отличается выявлением у пациентки асимметричных эпилептических приступов, региональных изменений при проведении видео-ЭЭГ-мониторинга и локальных нарушений на томограмме, предполагающих изначально наличие фокальной кортикальной дисплазии. Структурные эпилептогенные нарушения, по данным литературы, нехарактерны для мутации в гене *CDKL5* и являются особенностью данного клинического случая. Клиническая картина заболевания с дебютом приступов

в 3 мес, полиморфизмом эпилептических приступов с включением эпилептических спазмов, мультирегиональные изменения на ЭЭГ, резистентность приступов к многочисленным комбинациям АЭП, глобальная задержка развития предполагают наличие генетического заболевания. Еще одной особенностью данного клинического случая является факт установления генетического диагноза только при проведении хромосомного микроматричного анализа экзонного уровня. Ранее проводимые многочисленные генетические анализы, включая расширенный хромосомный микроматричный анализ (выполненный в той же лаборатории, где в дальнейшем был проведен анализ экзонного уровня), не позволили выявить причину заболевания.

ЛИТЕРАТУРА / REFERENCES

1. Белоусова Е.Д. Эпилептическая энцефалопатия с продолженной спайк-волновой активностью во сне. Русский журнал детской неврологии 2012;7(1):3–8. [Belousova E.D. Epileptic encephalopathy with continuous spikes-waves activity during sleep. *Russkiy zhurnal detskoy neurologii = Russian Journal of Child Neurology* 2012;7(1):31–8. (In Russ.)].
2. Белоусова Е.Д., Шарков А.А. Трудности в диагностике, прогнозе и лечении генетических эпилептических энцефалопатий: взгляд невролога. Журнал неврологии и психиатрии им. С.С. Корсакова. Спецвыпуск 2019;119(11–2): 34–40. [Belousova E.D., Sharkov A.A. Difficulties in the diagnosis, prognosis, and treatment of genetic epileptic encephalopathies: a neurologist's view. *Zhurnal neurologii i psikiatrii im. S.S. Korsakova = S.S. Korsakov Journal of Neurology and Psychiatry. Special issues* 2019;119(11–2):34–40. (In Russ.)]. DOI: 10.17116/jnevro201911911234.
3. Дадали Е.Л., Акимова И.А., Коновалов Ф.А. и др. Клинико-генетические особенности пациентов с ранней эпилептической энцефалопатией 2-го типа, обусловленной мутациями в гене *CDKL5*. Русский журнал детской неврологии 2019;14(3):28–36. [Dadali E.L., Akimova I.A., Kononov F.A. et al. Clinical and genetic characteristics of patients with type 2 early infantile epileptic encephalopathy caused by *CDKL5* gene mutations. *Russkiy zhurnal detskoy neurologii = Russian Journal of Child Neurology* 2019;14(3): 28–36. (In Russ.)]. DOI: 10.17650/2073-8803-2019-14-3-28-36.
4. Зенков Л.Р. Бессудорожные эпилептические энцефалопатии с психиатрическими, коммуникативными и поведенческими расстройствами. Вестник эпилептологии 2004;(2):7–11. [Zenkov L.R. Nonconvulsive epileptic encephalopathies with mental, communicative, and behavioral disorders. *Vestnik epileptologii = Bulletin of Epileptology* 2004;1(2):7–11. (In Russ.)].
5. Зенков Л.Р. Непароксизмальные эпилептические расстройства. М.: МЕДпресс-информ, 2007. 278 с. [Zenkov L.R. Non-paroxysmal epileptic disorders. Moscow: Medpress-Infom, 2007. Pp. 106–115. (In Russ.)].
6. Карлов В.А. Эпилепсия у детей и взрослых женщин и мужчин. М.: Медицина, 2010. 720 с. [Karlov V.A. Epilepsy in children and adult men and women. Moscow: Meditsina, 2010. 720 p. (In Russ.)].
7. Мухин К.Ю. Когнитивная эпилептиформная дезинтеграция: дефиниция, диагностика, терапия. Русский журнал детской неврологии 2012;7(1):3–20. [Mukhin K.Yu. Cognitive epileptiform disintegration: definition, diagnosis, therapy. *Russkiy zhurnal detskoy neurologii = Russian Journal of Child Neurology* 2012;7(1):3–20. (In Russ.)]. DOI: 10.17650/2073-8803-2012-7-1-3-20.
8. Мухин К.Ю. Определение и классификация эпилепсии. Проект Классификации эпилептических приступов 2016 года. Русский журнал детской неврологии 2017;12(1):8–20. [Mukhin K.Yu. Definition and classification of epilepsy. Classification of epileptic seizures 2016. *Russkiy zhurnal detskoy neurologii = Russian Journal of Child Neurology* 2017; 12(1):8–20. (In Russ.)]. DOI: 10.17650/2073-8803-2017-12-1-08-20.
9. Мухин К.Ю., Глухова Л.Ю., Макиевская Е.Р. Эпилепсия с электрическим эпилептическим статусом в фазу медленного сна с фокусом на электроэнцефалографические критерии. Русский журнал детской неврологии 2017;12(1):21–35. [Mukhin K.Yu., Glukhova L.Yu., Makievskaya E.R. Epilepsy with electrical status epilepticus during slow-wave sleep with a focus on electroencephalographic criteria. *Russkiy zhurnal detskoy neurologii = Russian Journal of Child Neurology* 2017;12(1): 21–35. (In Russ.)]. DOI: 10.17650/2073-8803-2017-12-1-21-35.
10. Мухин К.Ю., Пылаева О.А. Формирование когнитивных и психических нарушений при эпилепсии: роль различных факторов, связанных с заболеванием и лечением (обзор литературы и описания клинических случаев). Русский журнал детской неврологии 2017;12(3):7–33. [Mukhin K.Yu., Pylaeva O.A. The formation of cognitive and mental disorders in epilepsy: the role of various factors associated with disease and treatment (a review of literature and case reports). *Russkiy zhurnal detskoy neurologii = Russian Journal of Child Neurology* 2017;12(3):7–33. (In Russ.)]. DOI: 10.17650/2073-8803-2017-12-3-7-33.
11. Amin S., Majumdar A., Mallick A.A. Caregiver's perception of epilepsy treatment, quality of life and comorbidities in an international cohort of *CDKL5* patients. *Hippokratia* 2017;21:130–5.
12. Baba S., Sugawara Y., Moriyama K. Amelioration of intractable epilepsy by adjunct vagus nerve stimulation therapy in a girl with a *CDKL5* mutation. *Brain Dev* 2017;39:341–4. DOI: 10.1016/j.braindev.2016.10.007.

13. Bahi-Buisson N., Bienvenu T. *CDKL5*-related disorders: From clinical description to molecular genetics. *Mol Syndromol* 2011;2:137–52. DOI: 10.1159/000331333.
14. Bahi-Buisson N., Kaminska A., Boddaert N. et al. The three stages of epilepsy in patients with *CDKL5* mutations. *Epilepsia* 2008;49(6):1027–37.
15. Bahi-Buisson N., Nectoux J., Rosas-Vargas R. et al. Key clinical features to identify girls with *CDKL5* mutations. *Brain* 2008;131:2647–61. DOI: 10.1093/brain/awn197.
16. Barbiero I., Peroni D., Siniscalchi P. et al. Pregnenolone and pregnenolone-methyl-ether rescue neuronal defects caused by dysfunctional CLIP170 in a neuronal model of *CDKL5* Deficiency Disorder. *Neuropharmacology* 2019;164:107897. DOI: 10.1016/j.neuropharm.2019.107897.
17. Barbiero I., Peroni D., Tramarin M. et al. The neurosteroid pregnenolone reverts microtubule derangement induced by the loss of a functional *CDKL5*-IQGAP1 complex. *Hum Mol Genet* 2017;26:3520–30. DOI: 10.1093/hmg/ddx237.
18. Berg A.T., Berkovic S.F., Brodie M.J. et al. Revised terminology and concepts for organization of seizures and epilepsies: report of the ILAE Commission on Classification and Terminology, 2005–2009. *Epilepsia* 2010;51:676–85.
19. Biagini G., Panuccio G., Avoli M. Neurosteroids and epilepsy. *Curr Opin Neurol* 2010;23(2):170–6. DOI: 10.1097/WCO.0b013e32833735cf.
20. Della Sala G., Putignano E., Chelini G. et al. Dendritic spine instability in a mouse model of *CDKL5* disorder is rescued by insulin-like growth factor 1. *Biol Psychiatry* 2016;80:302–11. DOI: 10.1016/j.biopsych.2015.08.028.
21. Devinsky O., Verducci C., Thiele E.A. Open-label use of highly purified CBD (Epidiolex®) in patients with *CDKL5* deficiency disorder and Aicardi, Dup15q, and Doose syndromes. *Epilepsy Behav* 2018;86:131–1. DOI: 10.1016/j.yebeh.2018.05.013.
22. Fehr S., Leonard H., Ho G. et al. There is variability in the attainment of developmental milestones in the *CDKL5* disorder. *J Neurodev Dis* 2015;7:2. DOI: 10.1186/1866-1955-7-2.
23. Fehr S., Wong K., Chin R. Seizure variables and their relationship to genotype and functional abilities in the *CDKL5* disorder. *Neurology* 2016;87:2206–13. DOI: 10.1212/WNL.0000000000003352.
24. Fehr S., Wilson M., Downs J. et al. The *CDKL5* disorder is an independent clinical entity associated with early-onset encephalopathy. *Eur J Hum Genet* 2013;21(3):266–73. DOI: 10.1038/ejhg.2012.156.
25. Frullanti E., Papa F., Grillo E. et al. Analysis of the phenotypes in the Rett Networked Database. *Int J Genom* 2019;2019:6956934. DOI: 10.1155/2019/6956934.
26. Hanefeld F. The clinical pattern of the Rett syndrome. *Brain Dev* 1985;7:320–5. DOI: 10.1016/S0387-7604(85)80037-1.
27. Jakimiec M., Paprocka J., Smigiel R. *CDKL5* deficiency disorder – a complex epileptic encephalopathy. *Brain Sci* 2020;10(2):107. DOI: 10.3390/brainsci10020107.
28. Kalscheuer V.M., Tao J., Donnelly A. Disruption of the serine/threonine kinase 9 gene causes severe X-linked infantile spasms and mental retardation. *Am J Hum Genet* 2003;72:1401–11. DOI: 10.1086/375538.
29. Khan S., Baradie R.A. Epileptic encephalopathies: A overview. *Epilepsy Res Treat* 2012;2012:403592. DOI: 10.1155/2012/403592.
30. Ko A., Jung D.E., Kim S.H. et al. Efficacy of ketogenic diet for specific genetic mutation in developmental and epileptic encephalopathy. *Front Neurol* 2018;9:530–9. DOI: 10.3389/fneur.2018.0053.
31. Krishnaraj R., Ho G., Christodoulou J. RettBASE: Rett syndrome database update. *Hum Mutat* 2017;38:922–31. DOI: 10.1002/humu.23263.
32. Lim Z., Wong K., Downs J. et al. Vagus nerve stimulation for the treatment of refractory epilepsy in the *CDKL5* Deficiency Disorder. *Epilepsy Res* 2018;146:36–40. DOI: 10.1016/j.eplepsyres.2018.07.013.
33. Lim Z., Wong K., Olson H.E. et al. Use of the ketogenic diet to manage refractory epilepsy in *CDKL5* disorder: Experience of >100 patients. *Epilepsia* 2017;58:1415–22. DOI: 10.1111/epi.13813.
34. Mangatt M., Wong K., Anderson B. et al. Prevalence and onset of comorbidities in the *CDKL5* disorder differ from Rett syndrome. *Orphanet J Rare Dis* 2016;11:39. DOI: 10.1186/s13023-016-0418-y.
35. Mei D., Darra F., Barba C. et al. Optimizing the molecular diagnosis of *CDKL5* gene-related epileptic encephalopathy in boys. *Epilepsia* 2014;55:1748–53. DOI: 10.1111/epi.12803.
36. Muller A., Helbig I., Jansen C. Retrospective evaluation of low long-term efficacy of antiepileptic drugs and ketogenic diet in 39 patients with *CDKL5*-related epilepsy. *Eur J Paediatr Neurol* 2016;20:147–51. DOI: 10.1016/j.ejpn.2015.09.001.
37. Nabbout R., Dulac O. Epileptic encephalopathies: a brief overview. *J Clin Neurophysiol* 2003;20(6):393–7.
38. Olson H.E., Demarest S.T., Pestana-Knight E.M. et al. Cyclin-dependent kinase-like 5 (*CDKL5*) deficiency disorder: Clinical review. *Pediatr Neurol* 2019;97:18–25. DOI: 10.1016/j.pediatrneurol.2019.02.015.
39. OMIM: Online Mendelian Inheritance in Man, an online catalog of human genes and genetic disorders. Available at: <https://omim.org>.
40. Russo S., Marchi M., Cogliati F. et al. Novel mutations in the *CDKL5* gene, predicted effects and associated phenotypes. *Neurogenetics* 2009;10:241–50. DOI: 10.1007/s10048-009-0177-1.
41. Scala E., Ariani F., Mari F. *CDKL5/STK9* is mutated in Rett syndrome variant with infantile spasms. *J Med Genet* 2005;42:103–7. DOI: 10.1136/jmg.2004.026237.
42. Scheffer I.E., Berkovic S., Capovilla G. et al. ILAE classification of the epilepsies: Position paper of the ILAE Commission for Classification and Terminology. *Epilepsia* 2017;58(4):512–21.
43. Stosser M.B., Lindy A.S., Butler E. High frequency of mosaic pathogenic variants in genes causing epilepsy-related neurodevelopmental disorders. *Genet Med* 2018;20:403–10. DOI: 10.1038/gim.2017.114.
44. Swaiman K.F., Ashwal S., Ferriero D.M. et al. Swaiman's Pediatric Neurology. Principles and Practice. 6th edn. Elsevier, 2017. 2969 p.
45. Tang S., Terzic B., Wang I.J. et al. Altered NMDAR signaling underlies autistic-like features in mouse models of *CDKL5* deficiency disorder. *Nat Commun* 2019;10:2655. DOI: 10.1038/s41467-019-10689-w.
46. Tramarin M., Rusconi L., Pizzamiglio L. et al. The antidepressant tianeptine reverts synaptic AMPA receptor defects caused by deficiency of *CDKL5*. *Hum Mol Genet* 2018;27:2052–63. DOI: 10.1093/hmg/ddy108.
47. Weaving L.S., Christodoulou J., Williamson S.L. Mutations of *CDKL5* cause a severe neurodevelopmental disorder with infantile spasms and mental retardation. *Am J Hum Genet* 2004;75:1079–93. DOI: 10.1086/426462.
48. Wong V.C.-N., Kwong A.K.-Y. *CDKL5* variant in a boy with Infantile Epileptic Encephalopathy: Case report. *Brain Dev* 2014;37:446–8. DOI: 10.1016/j.braindev.2014.07.003.
49. Zhao Y., Zhang X., Bao X. et al. Clinical features and gene mutational spectrum of *CDKL5*-related diseases in a cohort of Chinese patients. *BMC Med Genet* 2014;15:24. DOI: 10.1186/1471-2350-15-24.

ORCID авторов / ORCID of authors

К.Ю. Мухин / K.Yu. Mukhin: <https://orcid.org/0000-0001-8855-7740>

О.А. Пылаева / O.A. Pylaeva: <https://orcid.org/0000-0001-9050-2036>

М.Ю. Бобылова / M.Yu. Bobylova: <https://orcid.org/0000-0001-6125-0618>

Конфликт интересов. Авторы заявляют об отсутствии конфликта интересов.

Conflict of interest. The authors declare no conflict of interest.

Финансирование. Работа выполнена без спонсорской поддержки.

Financing. The work was performed without external funding.

Статья поступила: 07.10.2020. **Принята к публикации:** 15.01.2021.

Article submitted: 07.10.2020. **Accepted for publication:** 15.01.2021.

ЭЭГ при синдроме Ангельмана. Зубчатые медленные волны и возрастные характеристики основных ЭЭГ-паттернов

Г.В. Кузьмич^{1,2}, М.Ю. Бобылова^{1,3}, К.Ю. Мухин^{1,3}, О.А. Пылаева^{1,3}, Л.Ю. Глухова¹, А.С. Багдасарян⁴, А.Ю. Захарова⁵

¹ООО «Институт детской неврологии и эпилепсии им. Свт. Луки»; Россия, 108840 Москва, Троицк, ул. Нагорная, 5;

²ГБУЗ «Научно-практический центр психического здоровья детей и подростков им. Г.Е. Сухаревой» ДЗМ;

Россия, 119334 Москва, 5-й Донской проезд, 21А;

³ООО «Институт детской и взрослой неврологии и эпилепсии им. Свт. Луки»; Россия, 119579 Москва,

ул. Академика Анохина, 9;

⁴ФГБОУ ВО «Московский государственный медико-стоматологический университет им. А.И. Евдокимова»;

Россия, 127473 Москва, ул. Делегатская, 20, стр. 1;

⁵ФГБУ «Национальный научно-практический центр детской гематологии, онкологии и иммунологии им. Дмитрия Рогачева»; Россия, 117997 Москва, ГСП-7, ул. Саморы Машела, 1

Контакты: Григорий Викторович Кузьмич kuzmichgv@mail.ru; Мария Юрьевна Бобылова mariya_bobylova@mail.ru

Синдром Ангельмана – хромосомный синдром, возникающий в результате мутации материнской копии гена *UBE3A*, имеющий характерную клиническую картину (задержка психического развития, шаткость при ходьбе, приступы смеха) и специфические изменения на электроэнцефалограмме (ЭЭГ).

Целью исследования было изучение возрастных характеристик всех основных ЭЭГ-паттернов, таких как высокоамплитудная лобная дельта-активность с включением спайков, медленноволновая дельта-тета-активность с включением спайков в задних отделах и диффузная продолженная ритмичная тета-активность. Дополнительно проведен анализ встречаемости редкого и высокоспецифичного для синдрома Ангельмана ЭЭГ-феномена – зубчатых медленных волн. Впервые выявлены и подробно описаны дополнительные критерии ЭЭГ во время сна: высокий индекс патологической медленноволновой активности и соотношение между индексами патологической медленноволновой и эпилептиформной активностью во сне.

Проанализированы все ЭЭГ-паттерны в возрасте, наиболее значимом для выявления синдрома (до 3 лет), и их возрастная динамика.

Описаны частота встречаемости и характеристики редких при синдроме Ангельмана ЭЭГ-паттернов, таких как трифазные бифронтальные дельта-волны, феномен реактивности патологической активности в задних отделах, ЭЭГ-паттерны фокальных приступов, исходящих из задних отделов, доброкачественные эпилептиформные паттерны детства и феномен мигрирующей продолженной медленноволновой активности.

Проанализированы различия между основными ЭЭГ-паттернами при синдроме Ангельмана и преходящей ритмичной лобной и затылочной дельта-активностью (паттерны FIRDA и OIRDA).

Ключевые слова: синдром Ангельмана, ген *UBE3A*, эпилепсия, электроэнцефалография, видео-ЭЭГ-мониторинг, зубчатая дельта-активность, паттерн дельта-тета-ОРТ, доброкачественные эпилептиформные паттерны детства

Для цитирования: Кузьмич Г.В., Бобылова М.Ю., Мухин К.Ю. и др. ЭЭГ при синдроме Ангельмана. Зубчатые медленные волны и возрастные характеристики основных ЭЭГ-паттернов. Русский журнал детской неврологии 2021;16(1–2): 42–57. DOI: 10.17650/2073-8803-2021-16-1-2-42-57.

EEG findings in patients with Angelman syndrome. Notched slow waves and age-specific characteristics of the main EEG patterns

G. V. Kuzmich^{1,2}, M. Yu. Bobylova^{1,3}, K. Yu. Mukhin^{1,3}, O. A. Pylaeva^{1,3}, L. Yu. Glukhova¹, A. S. Bagdasaryan⁴, A. Yu. Zakharova⁵

¹Svt. Luka's Institute of Child Neurology and Epilepsy; 5 Nagornaya St., Troitsk, Moscow 108840, Russia;

²G.E. Sukhareva Research and Practical Center for Mental Health of Children and Adolescents, Moscow Healthcare Department; 21A 5th Donskoy Proezd, Moscow 119334, Russia;

³Svt. Luka's Institute of Child and Adult Neurology and Epilepsy; 9 Akademika Anokhina St., Moscow 119579, Russia;

⁴A.I. Evdokimov Moscow State University of Medicine and Dentistry, Ministry of Health of Russia; Build. 1, 20 Delegatskaya St., Moscow 127473, Russia;

⁵D. Rogachev National Research Center of Pediatric Hematology, Oncology, and Immunology; 1 Samory Mashela St., GSP-7, Moscow 117997, Russia

Contacts: Grigoriy Viktorovich Kuzmich kuzmichgv@mail.ru; Mariya Yuryevna Bobylova mariya_bobylova@mail.ru

Angelman syndrome (AS) is a genetic disorder caused by a mutation in the maternal copy of the *UBE3A* gene and characterized by typical clinical manifestations (such as mental retardation, difficulty walking, and laughter) and specific changes on the electroencephalogram (EEG).

The aim of this study was to analyze age-specific characteristics of the main EEG patterns, including high-amplitude frontal delta activity with spikes, slow-wave delta-theta activity with spikes in the posterior regions, and diffuse continuous rhythmic theta activity. In addition to that, we assessed the frequency of a rare and highly specific for AS EEG pattern: notched slow waves.

We have identified and described additional criteria for EEG during sleep: high index of pathological slow-wave activity and the ratio of pathological slow-wave activity index to epileptiform activity index during sleep.

We also analyzed all EEG patterns at the age most significant for the detection of this syndrome (up to 3 years) and their age-specific dynamics.

We covered the frequency and characteristics of EEG patterns rare in AS patients, such as three-phase bifrontal delta waves, reactive pathological activity in the posterior areas, EEG patterns of focal seizures originating from the posterior areas, benign epileptiform discharges of childhood, and migrating continuous slow-wave activity.

We analyzed the differences between main EEG patterns in AS and frontal and occipital intermittent rhythmic delta activity (FIRDA and OIRDA patterns).

Key words: Angelman syndrome, *UBE3A* gene, epilepsy, electroencephalography, video EEG monitoring, notched delta activity, delta-theta-OPT pattern, benign epileptiform discharges of childhood

For citation: Kuzmich G.V., Bobylova M.Yu., Mukhin K.Yu. et al. EEG findings in patients with Angelman syndrome. Notched slow waves and age-specific characteristics of the main EEG patterns. *Russkiy zhurnal detskoy nevrologii = Russian Journal of Child Neurology* 2021;16(1–2):42–57. (In Russ.). DOI: 10.17650/2073-8803-2021-16-1-2-42-57.

Введение

Синдром Ангельмана (СА) – хромосомный синдром, возникающий при мутации материнской копии гена *UBE3A*, отличающийся как яркими фенотипическими признаками (нарушение психического развития, атаксия, лицевой дизморфизм, специфический фенотип поведения «счастливая кукла»), так и специфическими изменениями на электроэнцефалограмме (ЭЭГ), а также высокой частотой эпилепсии с дебютом преимущественно в первые 3 года жизни.

У всех пациентов, описанных Гарри Ангельманом в 1965 г., на ЭЭГ были выявлены специфические изменения в виде высокой представленности диффузной дельта-волновой активности. Многочисленные последующие исследования подтвердили и конкретизировали отличительные характеристики ЭЭГ.

В 1988 г. S.G. Boyd и соавт. [6] систематизировали накопленные данные и основные ЭЭГ-критерии синдрома, позже вошедшие в официальные критерии диагноза [22]:

1) диффузная продолженная ритмичная тета-волновая активность частотой 4–6 Гц, амплитудой до 200 мкВ, регистрируемая в состоянии активного

бодрствования и не реагирующая на открывание/закрывание глаз. Дальнейшие исследования показали, что встречаемость данного ЭЭГ-паттерна снижается с возрастом и не регистрируется у пациентов старше 12 лет [10, 12];

2) ритмичная высокоамплитудная (до 500 мкВ) дельта-активность в передних отделах частотой 2–3 Гц, часто с включением спайков и острых волн. В последующем была описана разновидность этого паттерна в виде ритмичных трифазных дельта-волн, которые регистрируются у взрослых при тяжелых токсических энцефалопатиях. В отличие от описанных изменений у взрослых, трифазные дельта-волны у пациентов с СА регистрируются при сохраненном сознании и продолжаются во время сна [10];

3) наличие в задних отделах медленных тета-волн частотой 3–4 Гц, амплитудой, как правило, не более 200 мкВ, чередующихся со спайками и острыми волнами, в некоторых случаях возникающих при закрытии глаз.

Последующие исследования показали, что описанные ЭЭГ-критерии выявляются у пациентов с СА

начиная с возраста 4 мес и встречаются в 96 % случаев. Преобладают или лобная дельта-активность (88 % пациентов), или изменения в задних областях (89 % пациентов) [16].

Известно, что сочетание высокой представленности дельта-волновой активности и мультирегиональной эпилептиформной активности часто наблюдается у детей с такими эпилептическими энцефалопатиями, как синдром Веста и синдром Леннокса–Гасто. С последним дифференциальная диагностика представлялась наиболее сложной. Так, в исследовании K.D. Valente и соавт. из 45 пациентов с установленным позже СА 7 пациентов ранее наблюдались с криптогенным вариантом синдрома Леннокса–Гасто [16]. Однако или ЭЭГ-картина, или фенотип при СА, как правило, отличаются от таковых при перечисленных выше заболеваниях (табл. 1).

При исследовании ЭЭГ-паттернов различных фенотипов СА и сходных генетических синдромов В.А. Mipassian и соавт. впервые обратили внимание на специфичность зубчатой дельта-активности (Notched-delta) и указали на ее отличие от типичных комплексов пик–волна: «При использовании биполярного монтажа в лобных областях часто появляются отрицательные зубчатые медленные волны. Зубец находится на нисходящей медленной волне и представляет из себя низкоамплитудный спайк или острую волну» [13]. Паттерн зубчатой дельта-активности регистрировался у 73 % пациентов вне зависимости от наличия эпилепсии, возраста и типа генетического дефекта, но несколько чаще у пациентов с делецией. В отдельных случаях паттерн выявлялся только во сне и отсутствовал в состоянии бодрствования. Во время сна регистрировалось нарастание зубчатой дельта-активности,

Таблица 1. Синдромы со схожей ЭЭГ-картиной и их отличительные особенности

Table 1. Syndromes with similar EEG patterns and their distinctive characteristics

Синдром Syndrome	Отличительные характеристики ЭЭГ Specific EEG characteristics	Клиническая картина Clinical manifestations
Вольфа–Хиршхорна (4p-синдром) [14] Wolf–Hirschhorn syndrome (4p syndrome) [14]	ЭЭГ-картина идентична таковой при СА: дельта-активность с включением низкоамплитудных эпилептиформных разрядов в лобных и затылочных областях, нарастающая при закрывании глаз и во время сна EEG pattern is similar to that in AS: delta-activity with low-amplitude epileptiform discharges in the frontal and occipital areas, increasing when the patient closes the eyes and during sleep	Специфический фенотип с множественными пороками развития Specific phenotype with multiple malformations
Ретта [11] Rett syndrome [11]	У отдельных пациентов ЭЭГ-картина идентична таковой при СА In some patients, EEG pattern is similar to that in AS patients	В целом картина схожа с СА, но отсутствует типичный фенотип поведения (улыбчивость и смех) In general, clinical manifestations are similar to those in AS patients, but there is no typical behavioral phenotype (smiling and laughing)
Веста [12] West syndrome [12]	Паттерн гипсаритмии с ярко выраженной мультирегиональной эпилептиформной активностью; наличие паттерна супрессии биоэлектрической активности Hypsarrhythmia pattern with pronounced multiregional epileptiform activity; pattern of bioelectric activity suppression	Наличие инфантильных спазмов на 1-м году жизни, нехарактерных для СА Infantile spasms non-typical of AS during the first year of life
Леннокса–Гасто [6, 12, 16, 19] Lennox–Gastaut syndrome [6, 12, 16, 19]	Пробеги бифронтальных и диффузных дельта-волн с включением острых волн, но наличие специфического ЭЭГ-паттерна медленных комплексов острая–медленная волна с преобладанием по амплитуде острых волн. Уменьшение индекса патологической медленноволновой активности во сне. Характерны короткие пробеги диффузной быстроволновой активности во сне Segments of bifrontal and diffuse delta waves with sharp waves; however, there is also a specific EEG pattern of sharp-and-slow-wave complexes with sharp waves prevailing in the amplitude. The index of pathological slow-wave activity decreases during sleep. Short segments of diffuse fast-wave activity during sleep	Отсутствие типичного поведенческого фенотипа (улыбчивость и смех) No typical behavioral phenotype (smiling and laughing)

Примечание. ЭЭГ – электроэнцефалограмма; СА – синдром Ангельмана.

Note. EEG – electroencephalogram; AS – Angelman syndrome.

нередко до уровня продолженной, что напоминало ЭЭГ-картину синдрома Ландау–Клеффнера. Однако морфология продолженных разрядов существенно отличалась: низкоамплитудные спайки на склоне высокоамплитудных дельта-волн при СА и высокоамплитудные комплексы пик–волна при синдроме Ландау–Клеффнера [13].

Отдельного внимания заслуживает исследование специфичности паттерна зубчатой дельта-активности, проведенное С.М. Korff и соавт. (2005). Анализ документации 1656 пациентов с ключевыми словами «Ангельман» и “Notched-delta” позволил выявить 21 пациента с наличием паттерна Notched-delta и/или клинического фенотипа СА: 17 пациентов с клиническим фенотипом и 18 пациентов с Notched-delta. Частота выявления паттерна составила 1,1 % среди пациентов эпилептологической клиники. Генетический анализ был проведен у 12 пациентов. СА выявлен в 4 случаях (3 – делеции, 1 – мутация). Во всех подтвержденных случаях присутствовал паттерн Notched-delta (чувствительность 100 %), но среди 8 пациентов с отсутствием генетического подтверждения СА паттерн Notched-delta присутствовал в 5 случаях (специфичность 38 %). Среди пациентов с отсутствием фенотипа СА присутствие паттерна Notched-delta было отмечено в 4 случаях, в том числе 1 пациент со спастической формой детского церебрального паралича и 1 подросток с ювенильной миоклонической эпилепсией. Еще одним важным результатом данного исследования было выявление затылочной локализации паттерна Notched-delta, в том числе у половины пациентов с подтвержденным СА [9].

В отдельных исследованиях указывается на зависимость между характеристиками генетического дефекта и данными ЭЭГ. В частности, был проведен анализ крупной когорты пациентов с СА ($n = 115$). В случаях типичной делеции размером 5,9 Мб выявлена диффузная тета-волновая активность в бодрствовании индексом не выше 50 % и высокая частота эпилептиформной активности. При типичной делеции размером 5,0 Мб индекс диффузной тета-волновой активности был >50 % и отмечена достоверно меньшая частота эпилептиформной активности. К сожалению, в статье не представлены корреляции между выявленными особенностями и тяжестью эпилепсии. Авторы высказывают предположение о том, что результаты ЭЭГ могут помочь при выборе генетического теста [18]. В другом исследовании отмечается, что у пациентов с делециями при наличии на ЭЭГ дельта-активности наблюдается достоверно высокая частота фармакорезистентной эпилепсии. При этом дельта-активность у детей выявляется в любом возрасте. Также были отмечены хронологические особенности спайков: их появление в задних отделах в возрасте 1–2 лет и последующее перемещение в передние отделы к 10 годам

жизни. Выявляемость спайков не коррелировала с наличием эпилепсии: у всех пациентов при отсутствии эпилепсии спайки на ЭЭГ регистрировались [23].

Нарушения сна характерны для большинства пациентов с СА. Уменьшение времени сна связано с разными механизмами, такими как трудности погружения в сон, частые пробуждения, ранние утренние пробуждения [5]. Нарушения сна так или иначе сопровождаются изменениями биоэлектрической активности во время сна. Все исследователи отмечают нарастание представленности патологической медленноволновой активности во сне. Менее последовательными кажутся сообщения об изменении таких физиологических паттернов сна, как сонные веретена. В исследованиях, касающихся эпилепсии при СА, отмечается, что веретена сна присутствуют на 73 % ЭЭГ [16]. Более прицельные исследования выявляют достоверные изменения самих веретен сна: снижение их количества, длительности и выраженности веретенноподобной (сигмовидной) формы [7]. Авторы утверждают, что все вычисляемые параметры хорошо заметны и при визуальном анализе ЭЭГ.

Дискуссионными при СА остаются встречаемость и частота феномена “eye-closure sensitivity”, когда вспышки дельта-волновой активности с включением эпилептиформных разрядов в затылочных областях появляются при закрывании глаз. Впервые об этом упоминают S.G. Boyd и соавт. (1988), но отмечают непостоянство этого феномена [6]. В исследовании K.D. Valente и соавт. (2003) появление затылочных вспышек дельта-волн и эпилептиформных разрядов в ответ на закрывание глаз отмечено только у 1 пациента из 25 [16]. До настоящего времени нет четкого представления о механизме данной провокации: феномен “eye-closure sensitivity” (провоцируется закрыванием глаз) или феномен скотосенситивности (“fixation-off sensitivity”; возникает при расфокусировке зрения).

Целью настоящего исследования было изучение возрастных характеристик всех основных ЭЭГ-паттернов, таких как высокоамплитудная лобная дельта-активность с включением спайков, медленноволновая дельта-тета-активность с включением спайков в задних отделах и диффузная продолженная ритмичная тета-активность.

Материалы и методы

За период с 2000 по 2020 г. в Институте детской неврологии и эпилепсии им. Святого Луки наблюдалось 27 пациентов с установленным диагнозом СА, у которых были доступны для анализа исходные данные видео-ЭЭГ-мониторинга (ВЭМ). Возраст пациентов на момент проведения ВЭМ варьировал от 6 мес до 19,5 года, средний возраст – 5,6 года ($SD = 4,3$).

Всего было проанализировано 92 результата ВЭМ. У отдельных пациентов было проведено от 1 до 10 исследований. На 8 записях ВЭМ была только запись

бодрствования, в 4 случаях — только запись сна. Таким образом, для анализа биоэлектрической активности бодрствования были доступны 88 результатов ВЭМ (средний возраст пациентов — 5,7 года, SD = 4,1).

Электроэнцефалографические исследования проводились со стандартным наложением электродов по системе «10–20» с включением вертексных электродов. Биоэлектрическая активность головного мозга оценивалась в 2 монтажах: в биполярном продольном (“double banana”) и в монополярном.

С учетом сложности дифференцировки предшественника альфа-ритма от патологической тета-волновой активности у пациентов младше 5 лет, когда они малоразличимы, основными критериями разграничения были характеристики локализации и блокирование при открывании глаз. Предшественник альфа-ритма верифицировался только в случае преобладания тета-колебаний в задних областях и наличия реакции активации. Тета-паттерн при СА характеризуется диффузным распространением с вовлечением лобных областей и отсутствием реакции активации.

У всех пациентов диагноз СА был подтвержден генетически. Большинство диагнозов верифицировано методом метилирования промоторной области гена *SNRPN*. Делеция участка 15q11-q13 была выявлена

у 7 пациентов, мутация в гене *UBE3A* — у 1 пациента. Анализ метилирования не позволяет установить конкретную генетическую причину СА, поэтому в данной работе анализ корреляции между типом мутации и изменениями на ЭЭГ не проводился.

Эпилепсия была диагностирована у 25 (89 %) пациентов. Возраст дебюта эпилепсии варьировал от 4 мес до 5 лет, средний возраст — 2 года (SD = 1,3). У 2 пациентов, возраст которых на момент окончания исследования составил 8 и 9 лет, эпилепсии не было.

Результаты

Альфа-ритм или его онтогенетический предшественник выявлены на 34 (39 %) записях ВЭМ у 11 (40,7 %) пациентов; средний возраст пациентов — 8,6 года (SD = 4,7). Среди включенных в исследование были пациенты с наличием нескольких ВЭМ с возрастом проведения последнего ВЭМ 7 лет или старше и при отсутствии регистрации альфа-ритма или его предшественника на первом обследовании ($n = 14$). У большинства пациентов этой группы отмечено появление альфа-ритма; средний возраст пациентов — 7 лет (SD = 2,7). Только у 1 пациента с возрастом на момент проведения последнего ВЭМ 11 лет альфа-ритм и его предшественники отсутствовали при всех проведенных исследованиях.

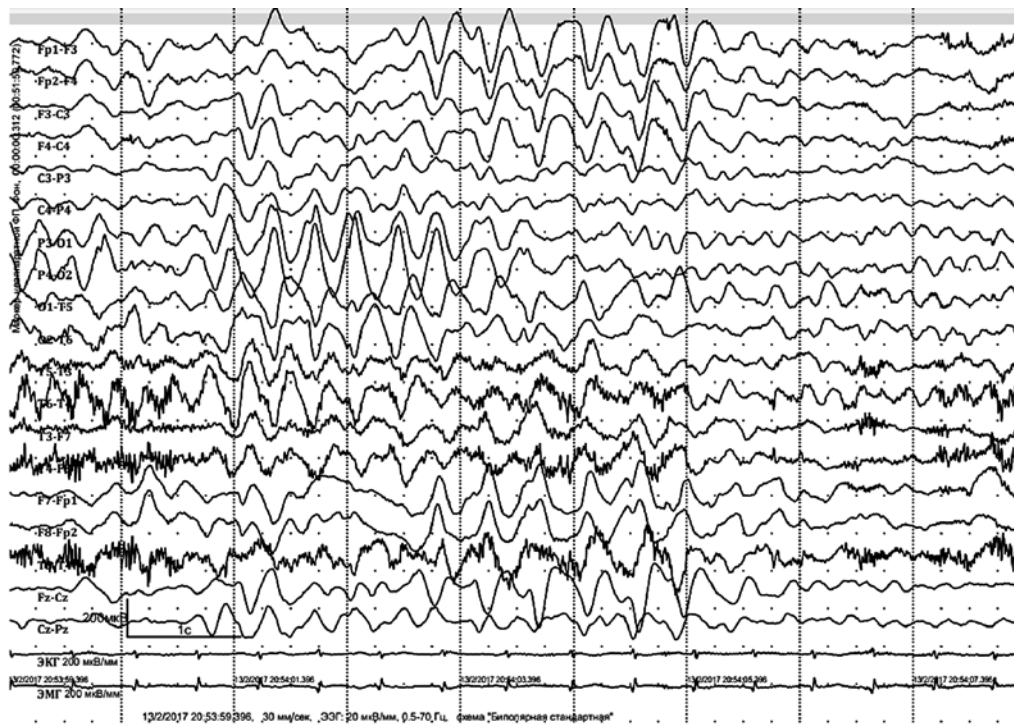


Рис. 1. Пациент К., 4 лет. Паттерны «дельта-F» и «дельта-тета-ОРТ» на одной эпохе. Феномен миграции дельта-паттернов, когда «затухание» дельта-активности в задних отделах сопровождается появлением дельта-волн в лобных. При внимательном рассмотрении видны небольшие зазубрины на восходящей и нисходящей дельта-волнах в задних отделах

Fig. 1. Patient K., 4 years old. “Delta-F” and “delta-theta-ORT” patterns in the same epoch. Migration of delta patterns, when attenuation of delta activity in the posterior areas is accompanied by the emergence of delta waves in the frontal areas. Small notches are visible on the ascending and descending delta waves in the posterior areas

Паттерн диффузной тета-волновой активности (тета-паттерн) характеризовался наличием в бодрствовании диффузной продолженной ритмичной тета-волновой активности частотой 4–6 Гц, ареактивной к внешним воздействиям. Выявлен на 68 (77,2 %) записях ВЭМ у 24 (89 %) пациентов.

Высокоамплитудные дельта-волны в лобных областях (паттерн «дельта-F») выявлены на 73 (82,9 %) записях ВЭМ у 23 (85 %) пациентов (рис. 1). В большинстве случаев паттерн характеризовался отсутствием латерализации в одной из гемисфер и диффузным распространением. С возрастом отмечается увеличение случаев латерализации с билатеральным распространением, а также регистрации только в 1 гемисфере (см. табл. 1). В большинстве случаев локальные характеристики лобной дельта-активности не были устойчивыми (не регистрировались при повторных ВЭМ). У небольшой части пациентов помимо типичной для дельта-волн частоты до 3,5 Гц отмечалось наличие волн дельта- и тета-диапазона, а также только тета-волн (табл. 2).

Дельта-тета-волновая активность в задних областях (паттерн «дельта-тета-ОРТ») выявлены на 78 (89 %) записях ВЭМ у 26 (96 %) пациентов (см. рис. 1). Паттерн характеризовался устойчивой латерализацией в 1 гемисфере с билатеральным распространением (см. табл. 2). При этом по данным большинства ВЭМ вспышки тета-дельта-волн регистрировались в затылочных, теменных и задневисочных областях, нередко с выраженным амплитудным преобладанием в конкретной области. Отмечается достоверное преобладание амплитудного

Таблица 2. Характеристики паттернов «дельта-F» и «дельта-тета-ОРТ»

Table 2. Characteristics of “delta-F” and “delta-theta-ORT” patterns

Показатель Parameter	Паттерн «дельта-F» (n = 73) “Delta-F” pattern (n = 73)	Паттерн «дельта-тета-ОРТ» (n = 78) “Delta-theta-ORT” pattern (n = 78)
Распространение Spread		
Диффузное распространение, % Diffuse spread, % Средний возраст, лет (SD) Mean age, years (SD)	60 5,8 (5,1)	7 3,4 (2,1)
Билатерально без асимметрии, % Bilateral without asymmetry, % Средний возраст, лет (SD) Mean age, years (SD)	75 5,9 (4,8)	14 2,1 (1,1)

Устойчивая латерализация в 1 полушарии с билатеральным распространением, % Stable lateralization in one hemisphere with bilateral spread, % Средний возраст, лет (SD) Mean age, years (SD)	22,5 5,4 (2,7)	73 5,5 (3,9)
Регистрация только в 1 гемисфере, % Registered only in one hemisphere, % Средний возраст, лет (SD) Mean age, years (SD)	2,5 6,9 (1,6)	13 10,2 (5)
Частота Frequency		
Частота, Гц Frequency, Hz	1,5–4,5	1,5–5,0
Только дельта-диапазон (1,0–3,5 Гц), % Delta waves only (1.0–3.5 Hz), % Средний возраст, лет (SD) Mean age, years (SD)	77 5,3 (4)	24 2,8 (1,4)
Тета- и дельта-диапазоны, % Theta and delta waves, % Средний возраст, лет (SD) Mean age, years (SD)	15 7,4 (5,8)	47 5,9 (3,5)
Только тета-диапазон (>3,5 Гц), % Theta waves only (>3.5 Hz), % Средний возраст, лет (SD) Mean age, years (SD)	8 7,6 (4,4)	27 7,1 (6)
Длительность Duration		
≥6 с, % ≥6 s, % Средний возраст, лет (SD) Mean age, years (SD)	66 6 (5,1)	55 4,7 (3,4)
<6 с, % <6 s, % Средний возраст, лет (SD) Mean age, years (SD)	34 5,6 (2,4)	45 6,3 (5,1)
<i>Примечание. SD – стандартное отклонение. Note. SD – standard deviation.</i>		

акцента в задневисочных областях (на 50 % записей ВЭМ), реже в затылочных областях (на 23 % записей ВЭМ) и в теменных областях (на 15 % записей ВЭМ). При повторных ВЭМ часто отмечалась смена региональной акцентуации (у 87 % пациентов).

Для паттерна «дельта-тета-ОРТ» достоверно реже выявляются устойчивая билатеральная регистрация без регионального акцента и диффузное распространение. При этом данные характеристики распространения встречаются в основном в возрасте до 5 лет. Достоверно преобладало сочетание тета- и дельта-волн. Отмечается устойчивый тренд к увеличению частоты с возрастом (см. табл. 2).

Длительность вспышек медленноволновой активности в лобных областях и в задних отделах составляла от 1–2 с до продолженных (более минуты). Продолженные вспышки несколько чаще регистрировались в лобных областях (см. табл. 2). Сочетание продолженной медленноволновой активности в лобных и задних областях выявлено на 15 (17 %) записях ВЭМ у 6 (22 %) пациентов; средний возраст пациентов – 2,3 года (SD = 0,9).

Другая локализация ритмичной тета-дельта-волновой активности (центральная и височная) выявлена на 9 (10 %) записях ВЭМ у 9 (33 %) пациентов. Данная локализация имела неустойчивый характер, не было ни одного случая повторного выявления атипичной

локализации на последующих записях ВЭМ. Возраст выявления варьировал от 1 до 12 лет.

Эпилептиформная активность была представлена включением низкоамплитудных спайков в структуре медленных волн (паттерн зубчатых медленных волн, или Notched) – на 79 (90 %) записях ВЭМ у 25 (92 %) пациентов и региональной эпилептиформной активностью вне замедления – на 26 (29 %) записях ВЭМ у 12 (48 %) пациентов; средний возраст пациентов – 7,1 года (SD = 5,4).

Зубчатые медленные волны в лобных областях (Notched-F) выявлены на 42 (48 %) записях ВЭМ у 17 (63 %) пациентов; средний возраст пациентов – 5,9 года (SD = 4,9) (рис. 2). Зубчатые медленные волны в задних отделах (Notched-ОРТ) выявлены на 64 (73 %) записях ВЭМ у 21 (78 %) пациента; средний возраст пациентов – 5,3 года (SD = 4,0) (см. рис. 1, 3, 4).

Частота встречаемости спайков в структуре дельта-тета-волн была выше для медленноволновой активности в задних отделах (82 % против 58 % в лобных областях), при этом не зависела от частотных характеристик медленных волн, одинаково часто встречаясь при дельта- и тета-диапазонах (табл. 3).

В отличие от преобладания продолженной медленноволновой дельта-тета-активности (см. табл. 1), включения спайков в лобных и в задних областях

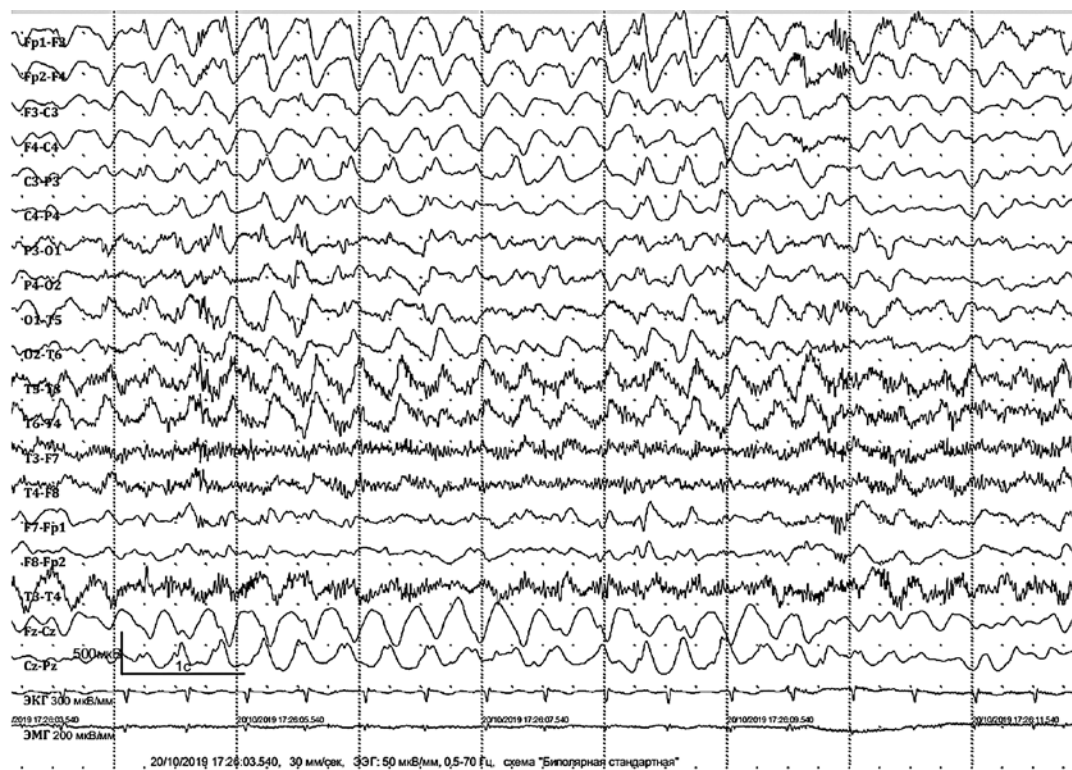


Рис. 2. Пациент В., 3 лет. Продолженная дельта-волновая активность в лобных областях с включением спайков, формирующих зазубрины на восходящих и нисходящих дельта-волнах

Fig. 2. Patient V., 3 years old. Continuous delta-wave activity in the frontal areas with spikes forming notches on the ascending and descending delta waves

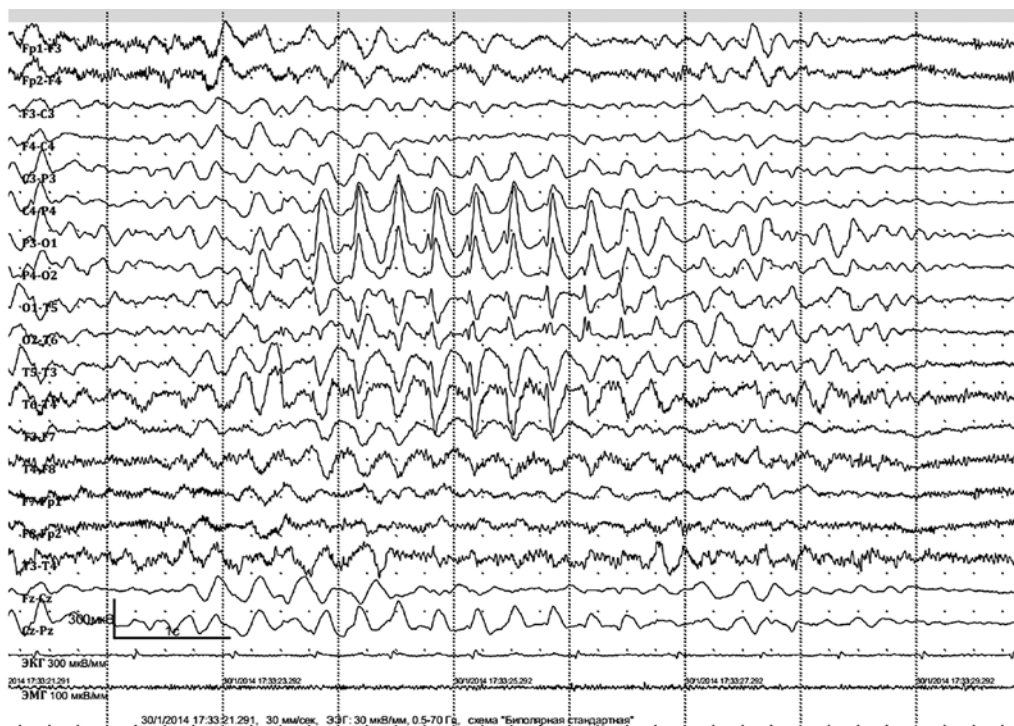


Рис. 3. Пациент Е., 5 лет. Продолженные тета-дельта-волны в задних отделах с включением спайков, формирующих зубчатые медленные волны; билатерально, с альтернативной асимметрией

Fig. 3. Patient E., 5 years old. Continuous theta-delta waves in the posterior areas with spikes forming notched slow waves; bilateral, with alternative asymmetry

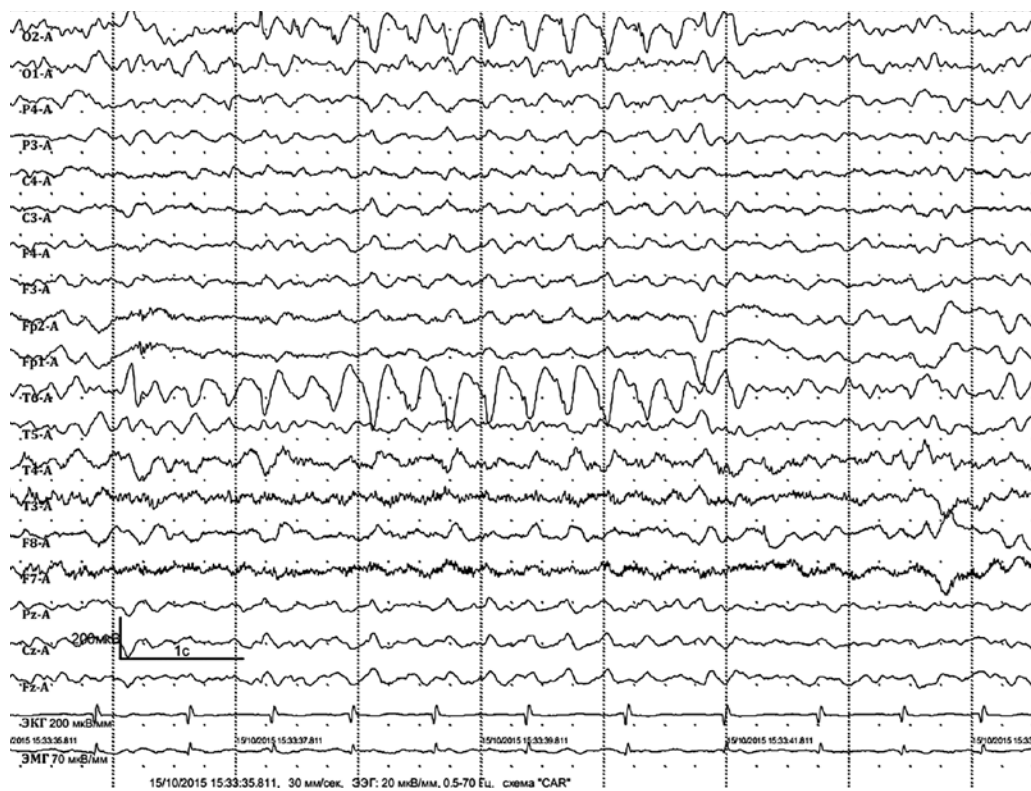


Рис. 4. Пациент Т., 11 лет. Продолженная дельта-волновая активность в правой задневисочно-теменной области с включением спайков, формирующих зубчатые медленные волны

Fig. 4. Patient T., 11 years old. Continuous delta-wave activity in the right posterior parietal area with spikes forming notched slow waves

Таблица 3. Характеристики паттерна зубчатых медленных волн (Notched)

Table 3. Characteristics of the notched slow-wave pattern

Показатель Parameter	Notched-F (n = 42)	Notched-OPT (n = 64) Notched-ORT (n = 64)
Частота появления Notched в структуре дельта-тета-волн, % Frequency of Notched waves in the structure of delta-theta waves, %:	58	82
при преобладании дельта-волн predominant delta waves	57	89
при преобладании тета-волн predominant theta waves	58	71
Распространение Spread		
Диффузные, % Diffuse, %	13,6	
Средний возраст, лет (SD) Mean age, years (SD)	3,5 (2,2)	
Билатерально без асимметрии, % Bilateral without asymmetry, %	58	0
Средний возраст, лет (SD) Mean age, years (SD)	5 (5)	—
Устойчивая латерализация в 1 полушарии с билатеральным распространением, % Stable lateralization in one hemisphere with bilateral spread, %	31	70
Средний возраст, лет (SD) Mean age, years (SD)	7,9 (5,2)	4,6 (2,5)
Регистрация только в 1 гемисфере, % Registered only in one hemisphere, %	11	30
Средний возраст, лет (SD) Mean age, years (SD)	5,7 (1,2)	7 (6,1)
Длительность Duration		
Единичные или редкие (<2 с), % Rare (<2 s), %	65	69
Средний возраст, лет (SD) Mean age, years (SD)	6,3 (5,9)	5,4 (3,7)
Продолженные (>2 с), % Continuous (>2 s), %	35	31
Средний возраст, лет (SD) Mean age, years (SD)	4,8 (2,7)	5 (2,5)
Сочетание Notched-F и Notched-OPT, % Combination of Notched-F and Notched-ORT waves, %	36	
Средний возраст, лет (SD) Mean age, years (SD)	5,8 (4,9)	

Примечание. SD — стандартное отклонение.
Note. SD — standard deviation;

с формированием зубчатых волн достоверно чаще встречаются в виде единичных или коротких пробегов, по длительности не превышающих 2 с (см. табл. 3). Атипичная локализация зубчатых медленных волн в центрально-височных областях выявлена на 3 записях ВЭМ у 3 пациентов в возрасте 10 лет; средний возраст пациентов — 10,7 года (SD = 0,7).

Электроэнцефалография сна. Запись биоэлектрической активности сна получена на 81 записи ВЭМ у 24 пациентов; средний возраст пациентов — 5,7 года (SD = 4,2) (табл. 4). Феномен гипнагогической гиперсинхронизации выявлен на 22 записях ВЭМ (27 %) у 9 (37,5 %) пациентов; средний возраст пациентов — 7,8 года (SD = 5,9).

Веретена сна выявлены на 47 (58 %) записях ВЭМ у 18 (75 %) пациентов; средний возраст — 6 лет (SD = 4,1). Отсутствие веретен сна в основном сопровождалось высоким индексом патологической дельта-волновой активности, отмечено на 34 (42 %) записях ВЭМ у 16 (67 %) пациентов; средний возраст пациентов — 4,8 года (SD = 3,5). Атипичные веретена определялись как пробеги альфа-бета-колебаний в лобно-центральных областях, сглаженные или аркообразной формы, длительностью <0,4 с, при отсутствии типичной синусоидальной модуляции. Атипизм веретен сна при их наличии выявлен в подавляющем большинстве случаев — на 40 (85 %) записях ВЭМ у 16 (89 %) пациентов. Типичные веретена сна выявлены на 7 (15 %) записях ВЭМ у 6 (33 %) пациентов. Типичные веретена сна регистрировались у обоих пациентов без эпилепсии. Также отмечено наличие типичных веретен сна у отдельных пациентов в возрасте 1 года до дебюта эпилепсии.

На большинстве записей ВЭМ регистрируется высокий индекс патологической медленноволновой активности (>30 % от всей записи сна), отмечается тенденция к снижению индекса с возрастом (см. табл. 4). Патологическая дельта-волновая активность во сне отсутствовала только на 1 (1,2 %) записи ВЭМ у пациента с отсутствием эпилепсии (пациент с мутацией в *UBE3A*).

Эпилептиформная активность во сне представлена включением низкоамплитудных спайков в структуре дельта-волн (зубчатые медленные волны) и региональной эпилептиформной активностью вне замедления. Чаще регистрировались редкие или короткие пробеги зубчатых медленных волн: на 75 % записей ВЭМ (рис. 5). Отмечается увеличение представленности продолженных зубчатых медленных волн во сне с возрастом, преимущественно в задних отделах. В подавляющем большинстве случаев зубчатые медленные волны регистрировались как в бодрствовании, так и во сне.

Региональная эпилептиформная активность вне замедления в большинстве случаев была представлена изолированными или сгруппированными спайками

Таблица 4. Характеристики патологической активности во сне. 81 запись ВЭМ, 24 пациента

Table 4. Characteristics of pathological activity during sleep. 81 VEM records, 24 patients

Показатель Parameter	Частота (ВЭМ) Frequency (VEM)	Частота (пациенты) Frequency (patients)
Патологическая дельта-активность Pathological delta activity		
Патологическая дельта-активность (80 ВЭМ, 23 пациента), %: Pathological delta activity (80 VEMs; 23 patients), %	99	96
диффузное распространение diffuse spread	81	96
бифронтальная и биокципитальная дельта bifrontal and bioccipital delta activity	19	29
Средний возраст, лет (SD) Mean age, years (SD)	6,4 (4,2)	
Индекс >70 % (%) Index >70 % (%)	33	48
Средний возраст, лет (SD) Mean age, years (SD)	3,6 (2,4)	
Индекс 30–70 % (%) Index 30–70 % (%)	42	74
Средний возраст, лет (SD) Mean age, years (SD)	5,4 (3,7)	
Индекс <30 % (%) Index <30 % (%)	24	35
Средний возраст, лет (SD) Mean age, years (SD)	8,3 (4,6)	
Эпилептиформная активность Epileptiform activity		
Эпилептиформная активность (76 записей ВЭМ, 23 пациента), % Epileptiform activity (76 VEMs; 23 patients), %	94	96
Notched, %	92	100
Вне замедления (общая), % Beyond deceleration (total), %	59	74
Средний возраст, лет (SD) Mean age, years (SD)	6,2 (4,3)	
Вне замедления (только доброкачественные эпилептиформные паттерны детства), % Beyond deceleration (only benign epileptiform discharges of childhood), %	16	39
Средний возраст, лет (SD) Mean age, years (SD)	4,9 (1,4)	
Индекс >40 % (%) Index >40 % (%)	4	13
Средний возраст, лет (SD) Mean age, years (SD)	4,3 (1,1)	

Индекс 10–40 % (%) Index 10–40 % (%)	14,5	39
Средний возраст, лет (SD) Mean age, years (SD)	6,3 (5,2)	
Индекс <10 % (%) Index <10 % (%)	81,5	91
Средний возраст, лет (SD) Mean age, years (SD)	5,7 (3,8)	

Примечание. SD – стандартное отклонение; ВЭМ – видеоэлектроэнцефалографический мониторинг.
Note. SD – standard deviation; VEM – video-electroencephalography monitoring.

и острыми волнами. Доброкачественные эпилептиформные паттерны детства (ДЭПД) во сне выявляются несколько чаще, чем в бодрствовании (на 12 записях ВЭМ), в достаточно узком возрастном диапазоне: от 3 до 7 лет (см. табл. 4).

Индекс эпилептиформной активности во сне (включая зубчатые медленные волны). Индекс редко превышал 40 % всей записи сна (см. табл. 4). Повышение индекса было обусловлено в основном появлением эпилептиформной активности вне замедления. Так, при наличии ДЭПД ($n = 12$) индекс >40 % выявлен на 3 (25 %) записях ВЭМ, индекс 10–40 % – на 2 (17 %) записях ВЭМ, индекс <10 % – на 7 (58 %) записях ВЭМ. При наличии региональной эпилептиформной активности вне замедления не-ДЭПД ($n = 38$) индекс >40 % выявлен на 2 (5 %) записях ВЭМ, индекс 10–40 % – на 6 (16 %) записях ВЭМ, индекс <10 % – на 30 (79 %) записях ВЭМ. При наличии только Notched ($n = 31$) индекс 10–40 % выявлен на 3 (10 %) записях ВЭМ, индекс <10 % – на 28 (90 %) записях ВЭМ; не было пациентов с индексом эпилептиформной активности, превышающим 40 %.

У 3 пациентов на 3 записях ВЭМ во сне отмечается появление ЭЭГ-паттерна гипсаритмии: физиологические паттерны сна отсутствовали, индекс патологической медленноволновой активности превышал 80 %, индекс мультирегиональной активности превышал 30 %. Возраст пациентов – 3,2; 4,1 и 5,8 года (средний возраст – 4,4 года).

Характеристики основных ЭЭГ-паттернов в возрасте 1–3 лет. В большинстве случаев диагностика СА приходится на возраст до 3 лет, поэтому наиболее значимыми для направления на генетическое подтверждение диагноза являются данные ЭЭГ-исследований именно в этом возрасте. Всего было 26 записей ВЭМ, проведенных в возрасте от 1 года до 2 лет 11 мес (у 12 пациентов). Характеристики биоэлектрической активности бодрствования представлены в табл. 5.

Наиболее частым ЭЭГ-паттерном, выявляемым на 100 % записей ВЭМ, является паттерн «дельта-тета-ОРТ». Как и для пациентов старших возрастов, данный паттерн отличается преобладанием устойчивой

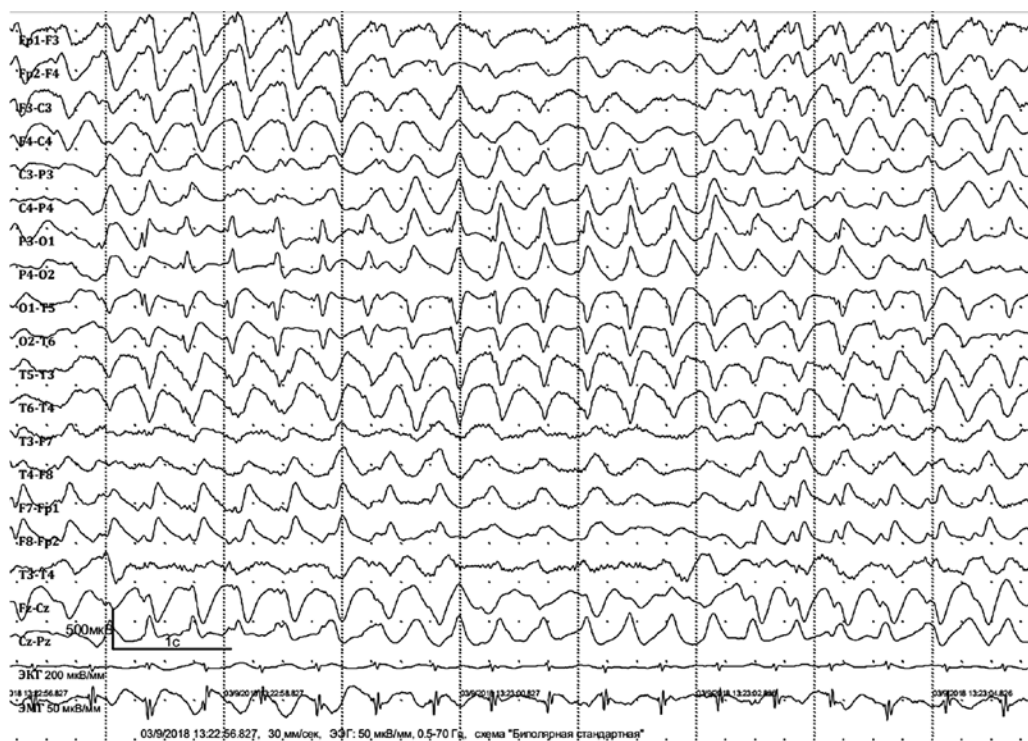


Рис. 5. Пациент В., 3 лет. Электроэнцефалография сна. Продолженная дельта-волновая активность независимо в лобных задних отделах с включением спайков, формирующих зубцы на восходящих и нисходящих дельта-волнах

Fig. 5. Patient V., 3 years old. Electroencephalography during sleep. Continuous delta-wave activity registered independently in the posterior frontal areas with spikes forming notches on the ascending and descending delta waves

амплитудной асимметрии с билатеральным распространением. Паттерн «дельта-Ф» характеризовался преобладанием билатерального и диффузного распространения. Частота патологической медленноволновой активности для паттерна «дельта-Ф» в большинстве случаев соответствовала дельта-диапазону (отмечаются единичные случаи наличия тета-волн), тогда как для паттерна «дельта-тета-ОРТ» исключительно дельта-диапазон регистрируется только на половине ВЭМ. Тета-паттерн выявляется только на половине записей ВЭМ.

Для паттерна зубчатых медленных волн отмечается преобладание коротких пробегов (<2 с). У пациентов старшего возраста чаще регистрируются пробеги зубчатых медленных волн длительностью >2 с. В младшем возрасте чаще встречается сочетание зубчатых медленных волн в лобных и затылочных областях.

Электроэнцефалография сна в возрасте до 2 лет 11 мес. Анализ были доступны 25 записей ВЭМ у 11 пациентов. ЭЭГ сна в данном возрастном интервале характеризуется практически облигатным присутствием патологической дельта-волновой активности во сне индексом >30 %, более чем на половине записей ВЭМ индексом >70 % (см. табл. 5). Эпилептиформная активность выявлялась в большинстве случаев, во всех она была представлена паттерном зубчатых медленных волн различной локализации. Ее отсутствие опреде-

ляется только на 4 записях ВЭМ у 2 пациентов, средний возраст пациентов – 1,3 года (SD = 0,2); при этом максимальный возраст проведения ВЭМ не превышал 1 год 5 мес. У 1 пациента были проведены повторные ВЭМ, на которых отмечено появление зубчатых медленных волн в возрасте 2 лет. На большинстве записей ВЭМ индекс эпилептиформной активности не превышает 10 % (табл. 6).

Другие ЭЭГ-паттерны. Высокоамплитудные заостренные дельта-волны в лобных областях, по морфологии напоминающие трифазные. Регистрировались на 12 записях ВЭМ (14 %) у 4 (15 %) пациентов; средний возраст пациентов – 4,8 года (SD = 2,7)

Феномен активации патологической активности в задних отделах. С учетом особенностей проведения обследований (адекватность проведения теста открывания/закрывания глаз, отсутствие выраженных артефактов) оценка данного паттерна была возможна на 41 записи ВЭМ у 14 пациентов. Паттерн выявлен на 12 (29 %) записях ВЭМ у 9 (64 %) пациентов; средний возраст пациентов – 5,3 года (SD = 4,9). Выявлялись как феномен “eyes closure sensitivity” (3 записи ВЭМ), так и феномен “fixation off sensitivity” (9 записей ВЭМ).

Электроэнцефалографические паттерны фокальных приступов в затылочно-теменно-задневисочных областях (ритмичная продолженная тета-волновая активность с включением спайков в 1 гемисфере). Выявлены на

Таблица 5. Характеристика биоэлектрической активности бодрствования у пациентов в возрасте от 1 года до 2 лет 11 мес

Table 5. Characteristics of bioelectric activity during wakefulness in children aged 1 year to 2 years 11 months

Показатель Parameter	Частота (ВЭМ), % Frequency (VEM), %	Частота (пациенты), % Frequency (patients), %
Предшественник альфа Precursor of alpha waves	8	8
Тета-паттерн Theta pattern	58	67
Дельта (F) (23 записи ВЭМ, 10 пациентов) Delta (F) (23 VEM records, 10 patients)	88	83
Диффузное распространение Diffuse spread	78	80
Билатерально без асимметрии Bilateral without asymmetry	78	90
Устойчивая латерализация в 1 полушарии с билатеральным распространением Stable lateralization in one hemisphere with bilateral spread	19	33
Регистрация только в 1 гемисфере Registered only in one hemisphere	Нет No	Нет No
Только дельта Delta waves only	83	100
Наличие тета- и дельта-диапазона на 1 записи ВЭМ Presence of theta and delta waves in one VEM record	8,5	20
Только тета-диапазон Theta waves only	8,5	10
Длительность ≥6 с Duration ≥6 s	87	90
Длительность <6 с Duration <6 s	13	30
Трифазные дельта Three-phase delta waves	17	17
+ Notched в F + Notched in F	65	60
Дельта-тета-ОРТ (26 записей ВЭМ, 12 пациентов) Delta-theta-waves (ORT) (26 VEM records, 12 patients)	100	100
Диффузное распространение Diffuse spread	27	33
Билатерально без асимметрии Bilateral without asymmetry	30	25

Устойчивая латерализация в 1 полушарии с билатеральным распространением Stable lateralization in one hemisphere with bilateral spread	66	58
Регистрация только в 1 гемисфере Registered only in one hemisphere	4	8
Только дельта-диапазон Delta waves only	46	50
Наличие тета- и дельта-диапазона на 1 записи ВЭМ Presence of theta and delta waves in one VEM record	31	42
Только тета-диапазон Theta waves only	23	25
Длительность ≥6 с Duration ≥6 s	62	67
Длительность <6 с Duration <6 s	38	50
+ Notched в ОРТ + Notched in ORT	77	75
Notched (23 записи ВЭМ, 10 пациентов) Notched (23 VEM records, 10 patients)	88	83
Сочетание Notched в F и ОРТ Combination of Notched in F and ORT	52	50
Длительность ≥2 с Duration ≥2 s	22	20
Длительность <2 с Duration <2 s	78	90
Региональная эпилептиформная активность вне замедления Regional epileptiform activity beyond deceleration	27	25

Примечание. SD – стандартное отклонение; ВЭМ – видеоэлектроэнцефалографический мониторинг.

Note. SD – standard deviation; VEM – video-electroencephalography monitoring.

5 (6 %) записях ВЭМ у 3 (11 %) пациентов; средний возраст – 9,9 года (SD = 2). При анализе записей ВЭМ в возрасте от 7 до 13 лет частота выявления паттерна составила 22 %.

Доброкачественные эпилептиформные паттерны детства, характеризующиеся возникновением 5-точечного электрического диполя специфической морфологии. В бодрствовании выявляются на 5 (6 %) записях ВЭМ у 4 (15 %) пациентов; средний возраст пациентов – 4,3 года (SD = 0,2). При анализе записей ВЭМ у пациентов в возрасте 4 лет частота выявления составила 36 %. Основная локализация у обследованных пациентов – центрально-височная область.

Таблица 6. Характеристики биоэлектрической активности сна в возрасте от 1 года до 2 лет 11 мес

Table 6. Characteristics of bioelectric activity during sleep in children aged 1 year to 2 years 11 months

Показатель Parameter	Частота (ВЭМ), % Frequency (VEM), %	Частота (пациенты), % Frequency (patients), %
Патологическая дельта-активность: Pathological delta activity:	100	100
индекс >70 % index >70 %	56	67
индекс 30–70 % index 30–70 %	40	50
индекс <30 % index <30 %	4	8
Эпилептиформная активность (21 запись ВЭМ, 11 пациентов): Epileptiform activity (21 VEM records, 11 patients):	84	92
Notched	100	100
эпилептиформная активность вне замедления (общая) epileptiform activity beyond deceleration (total)	44	50
эпилептиформная активность вне замедления (только доброкачественные эпилептиформные паттерны детства) epileptiform activity beyond deceleration (only benign epileptiform discharges of childhood)	Нет None	Нет None
Индекс эпилептиформной активности: Epileptiform activity index:		
>40 %	Нет None	Нет None
10–40 %	14	25
<10 %	86	82

Феномен мигрирующей продолженной медленноволновой активности (между лобными задними отделами). Проявляется характерным чередованием продолженной ритмичной медленноволновой активности в лобных и затылочных областях (прекращение очередной вспышки в лобных областях сопровождается появлением подобной вспышки в затылочных) (см. рис. 1). Выявляется на 14 (16 %) записях ВЭМ у 8 (30 %) пациентов; средний возраст пациентов – 5,1 года (SD = 4,3).

У пациентов с несколькими ВЭМ для всех описанных феноменов отмечалась неустойчивость выявления (регистрация только на 1–2 записях ВЭМ и отсутствие выявления на предыдущих или последующих записях ВЭМ).

Обсуждение и выводы

Классическое описание основных ЭЭГ-паттернов при СА включает 3 варианта патологической медлен-

новолновой активности, 2 из которых характеризуются частым включением эпилептиформной активности [22]:

- 1) ритмичная высокоамплитудная дельта-активность в лобных областях частотой 2–3 Гц (паттерн «дельта-F»);
- 2) дельта-тета-волновая активность в задних отделах частотой 3–4 Гц (паттерн «дельта-тета-ОРТ»).

В настоящем исследовании оба ЭЭГ-паттерна регистрировались на большинстве записей ВЭМ: 1-й вариант – в 83 % случаев, 2-й – в 89 % случаев. Кроме частоты и амплитуды, как было указано в предыдущих обследованиях, описанные ЭЭГ-паттерны отличались латерализационными характеристиками: для паттерна «дельта-F» было характерно билатеральное и диффузное распространение без асимметрии, а для паттерна «дельта-тета-ОРТ» – преобладание в 1 гемисфере с билатеральным распространением (преимущественно в задневисочных областях). Также для ЭЭГ-паттерна «дельта-тета-ОРТ» было характерно увеличение частоты медленноволновой активности с возрастом: после 7 лет чаще встречается только низкочастотный тета-диапазон (4–5 Гц). Больше чем на половине записей ВЭМ регистрировались продолженные вспышки медленноволновой активности длительностью >6 с, что не зависело от возраста.

Эпилептиформная активность была зарегистрирована на 90 % записей ВЭМ и представлена преимущественно включением низкоамплитудных спайков в структуре 2 описанных выше паттернов патологической медленноволновой активности. Региональная эпилептиформная активность, регистрируемая вне замедления, выявлена только на 29 % записей ВЭМ.

Включения спайков в структуре медленных волн соответствовали описанным С.М. Korff и соавт. зубчатым дельта-волнам (Notched-delta): включения низкоамплитудных спайков на восходящей или нисходящей медленной волне [9]. В нашем исследовании включения спайков с формированием зубчатых медленных волн относительно чаще встречались в структуре паттерна «дельта-тета-ОРТ» (в 82 % всех зарегистрированных случаев данного паттерна), чем в структуре паттерна «дельта-F» (58 %). Также значимым результатом нашего исследования явилось отсутствие зависимости встречаемости зубчатых медленных волн от их частоты (только дельта-диапазон, сочетание дельта-и тета-диапазонов или только тета-диапазон), что позволяет говорить скорее о паттерне «зубчатых медленных волн», а не о «зубчатой дельта-активности».

В отечественной практике при описании ЭЭГ у детей с СА часто встречаются такие определения, как переходящая ритмическая дельта-активность в затылочных и лобных областях: паттерны Occipital and Frontal Intermittent Rhythmic Delta Activity (OIRDA и FIRDA). Действительно, характеристики патологической медленноволновой активности на ЭЭГ при СА часто

схожи с описываемыми паттернами. В случае с лобной дельта-волновой активностью ни в одном исследовании по СА не упоминается паттерн FIRDA. В работе K.D. Valente и соавт. [16] отмечено несколько вариантов лобной дельта-активности:

- пробеги квазиритмичной дельта-волновой активности с включением низкоамплитудных спайков (описанные позже как Notched-delta) – выявлены при анализе 73 % записей ЭЭГ;
- диффузные высокоамплитудные дельта-волны с преобладанием в лобных областях, часто трехгранной формы, с мультирегиональными эпилептиформными разрядами («гипсаритмия-подобный» вариант) – выявлены на 9 % записей ЭЭГ;
- мономорфные ритмичные трифазные дельта-волны в лобных областях с включением редких острых волн («трифазноподобный» вариант) – на 23 % записей ЭЭГ;
- постоянная высокоамплитудная дельта-активность в лобных областях с диффузным распространением, без эпилептиформной активности (медленный вариант) – на 68 % записей ЭЭГ.

Термин лобной преходящей ритмичной дельта-активности (FIRDA) был предложен в 1959 г. [17]. Паттерн описан как ритмическая высокоамплитудная дельта-активность частотой 2–3 Гц, возникающая билатерально в лобных областях в бодрствовании в виде всплеск длительностью от 2 до 6 с. Описанный впервые у взрослых, этот паттерн является неспецифическим и регистрируется преимущественно при токсических или метаболических энцефалопатиях, реже – при опухолях полушарий головного мозга [8]. У детей паттерн FIRDA выявляется в 1,3 % случаев и ассоциируется преимущественно с когнитивными нарушениями и/или эпилепсией. Отмечается, что индекс данного паттерна и его низкие частотные характеристики коррелируют с нарушениями интеллекта [20].

В настоящем исследовании в лобных областях преобладали зубчатые дельта-волны, как правило квазиритмичные, с разбросом частоты в $\pm 1,5$ Гц на одной записи (у разных пациентов от 2 до 4,5 Гц). Ритмичные варианты дельта-волн выявлялись реже. Также в настоящем исследовании отмечается преобладание длительных всплеск дельта-волн (>6 с) и персистирование данного паттерна во время сна.

Паттерн затылочной преходящей ритмичной дельта-волновой активности (OIRDA) выявляется в основном у детей и чаще всего ассоциируется с детской абсансной эпилепсией [14]. Выявляется у 3,5 % детей, направленных на ЭЭГ по неврологическим показаниям, характеризуется частотой от 2–4 Гц, преобладанием билатерального синхронного распространения, длительностью, в большинстве случаев не превышающей 5 с, и регистрацией в основном в бодрствовании. Также отмечается высокая встречаемость данного

паттерна у детей с эпилепсией в течение суток после перенесенного судорожного приступа [21].

По данным литературы, паттерн OIRDA не описывается ни в одном исследовании, посвященном ЭЭГ при СА [6, 9, 13, 16]. В исследовании D.I. Rubin и соавт. (1997) указывается, что затылочная медленноволновая активность ни у одного из наблюдаемых пациентов с СА не соответствовала OIRDA [15]. В исследовании, посвященном встречаемости OIRDA у детей, упоминается наличие данного паттерна у 1 ребенка с СА. Существующие противоречия могут свидетельствовать о внешней схожести затылочной медленноволновой активности при СА и паттерна OIRDA [21].

В настоящем исследовании затылочная медленноволновая активность, так же как и лобная, характеризовалась квазиритмичностью, длительностью, часто превышающей 6 с, и частым включением спайков с формированием зубчатых медленных волн. Кроме того, отмечались выраженная латерализация затылочной медленноволновой активности и ее сохранение во время сна, что существенно отличается от OIRDA.

Другие описываемые ранее и регистрируемые в настоящем исследовании ЭЭГ-изменения выявляются не более чем на 30 % записей ЭЭГ и имеют неустойчивый характер:

- феномен активации патологической активности в задних отделах;
- ЭЭГ-паттерны фокальных приступов в затылочно-теменно-задневисочных областях;
- ДЭПД;
- феномен мигрирующей продолженной медленноволновой активности (между лобными задними отделами).

В отдельных публикациях упоминается о высокой частоте встречаемости паттерна ДЭПД у детей с СА (у 4 из 5 пациентов) [3]. В настоящем исследовании ДЭПД выявлены у 15 % пациентов, однако отмечено, что ДЭПД значительно чаще выявляются у пациентов в узком возрастном диапазоне – в возрасте 4 лет.

При обзоре литературы было найдено только 1 детальное исследование, посвященное изменениям на ЭЭГ при СА во время сна. Авторы выявили снижение частоты и длительности веретен сна у пациентов с СА при сравнении с нормотипичными детьми. Также была выявлена повышенная представленность дельта-волн. Исследование проводилось на основе спектрального анализа и когерентности, поэтому количественные и качественные характеристики патологической медленноволновой активности во сне приведены не были. В публикациях отдельных клинических случаев отмечается наличие высокого индекса патологической и медленноволновой активности на ЭЭГ у детей с СА [1, 2].

В настоящем исследовании анализ биоэлектрической активности сна выявил несколько значимых закономерностей:

- высокий индекс патологической медленноволновой активности, во всех случаях значительно превышающий индекс эпилептиформной активности;
- изменения физиологических паттернов сна (сонные веретена) от атипизма до отсутствия, при этом отсутствие веретен сна коррелирует с высоким индексом патологической медленноволновой активности;
- повышение индекса эпилептиформной активности свыше 40 % регистрируется исключительно за счет появления ДЭПД в узком возрастном коридоре (средний возраст пациентов – 4,3 года, SD = 1,1).

Необходимо отметить, что при верификации ДЭПД учитывалась только типичная морфология (комплексы пик–волна или острая–медленная волна). Возможно, что частота встречаемости ДЭПД несколько выше, так как часть изолированных и сгруппированных острых волн могла соответствовать формирующимся или сглаженным (редуцированным) ДЭПД. Важным остается наблюдение, что регистрация типичной для ДЭПД морфологии и резкое повышение индекса ДЭПД во сне ограничены достаточно узкими возрастными рамками.

В большинстве предыдущих исследований характеристик ЭЭГ у пациентов с СА приводятся сведения о частоте встречаемости основных ЭЭГ-паттернов в широком возрастном диапазоне: от нескольких месяцев до 12–40 лет [13, 16, 18, 23], включая первое крупное описание основных ЭЭГ-паттернов [6], которые вошли в официальные критерии диагноза [22]. Только в 1 исследовании приводились данные об особенностях у детей до 3 лет, но это было описание всего 3 клинических случаев [15].

В нашем исследовании при анализе ВЭМ в возрасте до 3 лет выявлены следующие особенности:

1. Наиболее специфичными является паттерн «дельта-тета-ОРТ» (выявляется на 100 % записей). Несмотря на увеличение встречаемости исходно билатеральных вспышек при сравнении с более старшим

возрастом (на 27 % записей), преобладает устойчивая латерализация в 1 гемисфере с билатеральным распространением (66 % записей ЭЭГ). Отмечается примерно равная встречаемость тета- и дельта-волн с небольшим преобладанием дельта-диапазона.

2. Паттерн «дельта-F» регистрируется на 88 % записей. Характеризуется исходно билатеральным распространением, а также склонностью к диффузному распространению. Включения тета-волн регистрируются редко – на 17 % записей ЭЭГ. Также редко встречаются трифазные дельта-волны – на 17 % записей ЭЭГ.
3. Медленноволновые паттерны часто носят продолженный характер. Их длительность на большинстве записей ЭЭГ превышает 6 с (доля всех случаев паттерна «дельта-F» – 87 %, доля при паттерне «дельта-тета-ОРТ» – 62 %).
4. Зубчатые дельта-тета волны регистрируются на 88 % записей, примерно одинаково встречаются в структуре паттерна «дельта-тета-ОРТ» (77 %) и в структуре паттерна «дельта-F» (65 %). В половине случаев на ЭЭГ отмечается сочетание зубчатых медленных волн в лобных и задних областях. При этом длительность побегов зубчатых медленных волн редко превышает 2 с (только на 22 % записей ЭЭГ).
5. Тета-паттерн встречается относительно нечасто – на 58 % записей ЭЭГ. Но частота выявления данного паттерна увеличивается с возрастом.

В настоящем исследовании всем пациентам диагноз СА подтвержден путем метилирования премоторной области гена *SNRPN*, и 8 пациентам дополнительно было проведено секвенирование. В связи с этим в данной работе мы не проводили анализа корреляции между типом мутации, клиническим фенотипом, а также между тяжестью эпилепсии, антиэпилептической терапией и данными ЭЭГ. Анализ этих закономерностей планируется в последующих исследованиях.

ЛИТЕРАТУРА / REFERENCES

1. Абатуров А.Е., Петренко Л.Л., Кривуша Е.Л. Синдром Ангельмана. Часть 2 (клиника и диагностика). Здоровье ребенка 2015;6(66). [Abaturov A.E., Petrenko L.L., Krivusha E.L. Angelman syndrome. Part 2 (clinical manifestations and diagnosis). Zdorovye rebenka = Child Health 2015;6(66). (In Russ.)].
2. Михайлова Н.В., Савинов С.В., Акчурина Я.Е. и др. Синдром Ангельмана как иллюстрация дифференцированного подхода к диагностике причин аутизма, задержки психомоторного развития и ДПП. Нейрохирургия и неврология Казахстана 2017;1(46). [Mikhaylova N.V., Savinov S.V., Akchurina Ya.E. et al. Angelman syndrome as an illustration of a differentiated approach to the diagnosis of the causes of autism, delayed psychomotor development and cerebral palsy. Neyrokhirurgiya i neurologiya Kazakhstana = Neurosurgery and Neurology of Kazakhstan 2017;1(46). (In Russ.)].
3. Мухин К.Ю. Синдром Ангельмана. В кн.: Эпилептические энцефалопатии и схожие синдромы у детей. М.: АртСервис Лтд, 2011. С. 520–533. [Mukhin K.Yu. Angelman syndrome. In: Epileptic encephalopathies and similar syndromes in children. Moscow: ArtServis Ltd, 2011. Pp. 520–533. (In Russ.)].
4. Battaglia A., Carey J.C., Thompson J.A., Filloux F.M. EEG studies in the Wolf–Hirschhorn (4p-) syndrome. EEG Clin Neurophysiol 1996;99(4):324.
5. Bird L.M. Angelman syndrome: review of clinical and molecular aspects. Appl Clin Genet 2014;7:93–104.

6. Boyd S.G., Harden A., Patton M.A. The EEG in early diagnosis of the Angelman (happy puppet) syndrome. *Eur J Pediatr* 1988;147(5):508–13. DOI: 10.1007/BF00441976.
7. Den Bakker H., Sidorov M.S., Fan Z. et al. Abnormal coherence and sleep composition in children with Angelman syndrome: a retrospective EEG study. *Mol Autism* 2018;9:32. DOI: 10.1186/s13229-018-0214-8.
8. Fariello R.G., Orrison W., Blanco G., Reyes P.F. Neuroradiological correlates of frontally predominant intermittent rhythmic delta activity (FIRDA). *Electroencephalogr Clin Neurophysiol* 1982;54(2):194–202. DOI: 10.1016/0013-4694(82)90161-4.
9. Korff C.M., Kelley K.R., Nordli D.R.Jr. Notched delta, phenotype, and Angelman syndrome. *J Clin Neurophysiol* 2005;22(4):238–43. DOI: 10.1097/01.wnp.0000167930.90824.0f.
10. Laan L.A., Renier W.O., Arts W.F.M. et al. Evolution of epilepsy and EEG findings in Angelman syndrome. *Epilepsia* 1997;38:195–9. DOI: 10.1111/j.1528-1157.1997.tb01097.x.
11. Laan L.A., Vein A.A. A Rett patient with a typical Angelman EEG. *Epilepsia* 2002;43(12):1590–2. DOI: 10.1046/j.1528-1157.2002.30802.x.
12. Matsumoto A., Kumagai T., Miura K. et al. Epilepsy in Angelman syndrome associated with chromosome 15q deletion. *Epilepsia* 1992;33:1083–90. DOI: 10.1111/j.1528-1157.1992.tb01763.x.
13. Minassian B.A., DeLorey T.M., Olsen R.W. et al. Angelman syndrome: correlations between epilepsy phenotypes and genotypes. *Ann Neurol* 1998;43(4):485–93. DOI: 10.1002/ana.410430412.
14. Riviello J.J.Jr., Foley C.M. The epileptiform significance of intermittent rhythmic delta activity in childhood. *J Child Neurol* 1992;7(2):156–60. DOI: 10.1177/088307389200700204.
15. Rubin D.I., Patterson M.C., Westmoreland B.F., Klass D.W. Angelman's syndrome: clinical and electroencephalographic findings. *Electroencephalogr Clin Neurophysiol* 1997;102(4):299–302. DOI: 10.1016/s0013-4694(96)96105-2.
16. Valente K.D., Andrade J.Q., Grossmann R.M. et al. Angelman syndrome: difficulties in EEG pattern recognition and possible misinterpretations. *Epilepsia* 2003;44:1051–63. DOI: 10.1046/j.1528-1157.2003.66502.x.
17. Van der Drift J., Magnus O. The value of the EEG in the differential diagnosis of cases with cerebral lesion. *Electroencephalogr Clin Neurophysiol* 1959;11:733–46.
18. Vendrame M., Loddenkemper T., Zarowski M. et al. Analysis of EEG patterns and genotypes in patients with Angelman syndrome. *Epilepsy Behav* 2012;23(3):261–5. DOI: 10.1016/j.yebeh.2011.11.027.
19. Viani F., Romeo A., Viri M. et al. Seizure and EEG patterns in Angelman's syndrome. *J Child Neurol* 1995;10:467–71. DOI: 10.1177/088307389501000609.
20. Waternberg N., Gandelman R., Neufeld M.Y. et al. Clinical correlates of frontal intermittent rhythmic delta activity in children. *J Child Neurol* 2003;18:525–9. DOI: 10.1177/08830738030180080601.
21. Waternberg N., Linder I., Dabby R. et al. Clinical correlates of occipital intermittent rhythmic delta activity (OIRDA) in children. *Epilepsia* 2007;48(2):330–4. DOI: 10.1111/j.1528-1167.2006.00937.x.
22. Williams C.A., Beaudet A.L., Clayton-Smith J. et al. Angelman syndrome 2005: updated consensus for diagnostic criteria. *Am J Med Genet A* 2006;140(5):413–8. DOI: 10.1002/ajmg.a.31074.
23. Yum M.S., Lee E.H., Kim J.H. et al. Implications of slow waves and shifting epileptiform discharges in Angelman syndrome. *Brain Dev* 2013;35(3):245–51. DOI: 10.1016/j.braindev.2012.04.006.

ORCID авторов / ORCID of authors

К.Ю. Мухин / K.Yu. Mukhin: <https://orcid.org/0000-0001-8855-7740>

О.А. Пылаева / O.A. Pylaeva: <https://orcid.org/0000-0001-9050-2036>

М.Ю. Бобылова / M.Yu. Bobylova: <https://orcid.org/0000-0001-6125-0618>

Конфликт интересов. Авторы заявляют об отсутствии конфликта интересов.

Conflict of interest. The authors declare no conflict of interest.

Финансирование. Работа выполнена без спонсорской поддержки.

Financing. The work was performed without external funding.

Соблюдение прав пациентов и правил биоэтики

Протокол исследования одобрен комитетом по биомедицинской этике ООО «Институт детской неврологии и эпилепсии им. Свт. Луки».

Compliance with patient rights and principles of bioethics

The study protocol was approved by the biomedical ethics committee of Svt. Luka's Institute of Child Neurology and Epilepsy.

Статья поступила: 12.10.2020. **Принята к публикации:** 15.02.2021.

Article received: 12.10.2020. **Accepted for publication:** 15.02.2021.



Клинический случай юношеской формы болезни Александра, вызванной ранее не описанной мутацией в гене *GFAP*

А.И. Павлючкова, А.С. Котов

ГБУЗ МО «Московский областной научно-исследовательский клинический институт им. М.Ф. Владимирского»; Россия, 129110 Москва, ул. Щепкина, 61/2

Контакты: Алексей Сергеевич Котов alex-013@yandex.ru

Болезнь Александра – одна из форм лейкоэнцефалопатии, которую вызывают мутации в гене *GFAP*. На сегодняшний день различают 3 формы заболевания: младенческую, юношескую и взрослую. Мы представляем клинический случай пациентки 2004 г. р. (16 лет) с дебютом заболевания в возрасте 4 лет со сложных тиков. Далее неврологическая симптоматика прогрессировала, появились атактическая походка, интенционный тремор при выполнении координационных проб, мышечная гипотония, снижение сухожильных рефлексов, гнусавость голоса, изменения поведения.

При проведении магнитно-резонансной томографии были обнаружены изменения белого вещества обеих лобных долей. При проведении анализа 59 генов панели «Лейкодистрофии/лейкоэнцефалопатии» методом массового параллельного секвенирования на приборе Ion S5 выявлена мутация гена *GFAP* (NM_002055), 4-й экзон с.758C>A, р.АLA253Asp в гетерозиготном состоянии, не описанная в Human Gene Mutation Database. У пациентки подтвержден диагноз болезни Александра. По данным трактографии обнаружено уменьшение количества волокон в лобных отделах.

В настоящее время пациентка получает симптоматическое лечение.

Ключевые слова: болезнь Александра, ранее не описанная мутация, магнитно-резонансная томография, трактография, *GFAP*

Для цитирования: Павлючкова А.И., Котов А.С. Клинический случай юношеской формы болезни Александра, вызванной ранее не описанной мутацией в гене *GFAP*. Русский журнал детской неврологии 2021;16(1-2):58-62. DOI: 10.17650/2073-8803-2021-16-1-2-58-62.

Juvenile form of Alexander disease caused by a previously undescribed mutation in the *GFAP* gene. A case report

A.I. Pavljuchkova, A.S. Kotov

M.F. Vladimirsky Moscow Regional Research Clinical Institute; 61/2 Shchepkina St., Moscow 129110, Russia

Contacts: Aleksey Sergeevich Kotov alex-013@yandex.ru

Alexander disease is a form of leukoencephalopathy caused by mutations in the *GFAP* gene. There are three forms of the disease: infant, juvenile and adult. We present the clinical case of a patient born in 2004 (16 years old) with a debut of the disease at the age of 4 years with complex ticks. Further neurological symptoms progressed and appeared atactic gait, intention tremor by performing coordination tests, muscle hypotension, decreased tendon reflexes, nasal voices, and behavior changes.

Magnetic resonance imaging revealed changes in the white matter of both frontal lobes. An analysis was made of 59 genes of the panel “Leukodystrophy/leukoencephalopathy” by the method of mass parallel sequencing on the Ion S5. A mutation of the *GFAP* gene (NM_002055), 4 exon c.758C>A, p.ALA253Asp in a heterozygous state, not described in Human Gene Mutation Database, was detected. The patient was confirmed to have a diagnosis of Alexander disease. According to tractography, a decrease in the number of fibers in the frontal lobes was found.

The patient is currently receiving symptomatic treatment.

Key words: Alexander disease, previously not described mutation, magnetic resonance imaging, tractography, *GFAP*

For citation: Pavljuchkova A.I., Kotov A.S. Juvenile form of Alexander disease caused by a previously undescribed mutation in the *GFAP* gene. A case report. *Russkiy zhurnal detskoy nevrologii* = Russian Journal of Child Neurology 2021;16(1-2): 58–62. (In Russ.). DOI: 10.17650/2073-8803-2021-16-1-2-58-62.

Болезнь Александра — одна из форм лейкоэнцефалопатии. Первое описание болезни представил новозеландский патологоанатом Уильям Стюарт Александер в 1949 г. по материалам вскрытия младенцев с декомпенсированной гидроцефалией, эпилептическими приступами и грубой задержкой развития [1].

Болезнь вызывают мутации в гене *GFAP*, который кодирует белок GFAP (GFAP; MIM: 137780). Ген *GFAP* картирован на длинном плече 17-й хромосомы 17q21. Большинство мутаций в этом гене возникает *de novo*. В дополнение к потере миелина патофизиология заболевания включает формирование волокон Розенталя — цитоплазматических включений в глиальных клетках. Эти включения образуются глиальным фибриллярным кислым белком (GFAP), α - и β -кристаллином и белком теплового шока 27 (HSP27) [4].

На сегодняшний день различают 3 формы заболевания: младенческую, юношескую и взрослую.

Младенческая (инфантильная) форма дебютирует в среднем в 6 мес с патологического увеличения объема головы. Также отмечаются нарушения вскармливания, грубая задержка психомоторного развития. Далее постепенно появляются экстрапирамидные расстройства, спастический тетрапарез и нарушения интеллекта. В некоторых случаях могут наблюдаться нистагм, непроизвольные движения глазных яблок, приступы апноэ. Средняя продолжительность жизни ребенка составляет 2–3 года от появления первых симптомов болезни.

Юношеская форма болезни Александра обычно дебютирует в возрасте от 4 до 14 лет. Постепенно у детей развивается спастический тетрапарез, появляются бульбарные и псевдобульбарные расстройства, учащаются приступы апноэ. Макроцефалия, иногда присутствующая у пациентов, не является патогномичным признаком для юношеской формы. Интеллектуальные функции, как правило, не страдают. Продолжительность жизни больных составляет в среднем около 8 лет от начала заболевания.

Взрослая форма может дебютировать со 2-й до 7-й декады жизни. У таких пациентов постепенно вовлекаются в патологический процесс кортикоспинальные тракты, мозжечок и ствол головного мозга, что клинически проявляется нарастанием органического неврологического дефицита, в то же время явные нарушения когнитивных функций наблюдаются редко [5].

Картина магнитно-резонансной томографии (МРТ) при болезни Александра зависит от формы заболевания. При инфантильной форме визуализиру-

ются симметричные хорошо очерченные зоны демиелинизации с нарушением целостности гематоэнцефалического барьера и накоплением контрастного вещества в лобных областях с постепенным распространением на теменно-височные области, наружное бедро внутренней капсулы. Иногда наблюдается поражение белого вещества с компрессией желудочковой системы или силвиева водопровода, что приводит к развитию гидроцефалии.

При юношеской форме демиелинизация по данным МРТ выявляется преимущественно в лобных областях, при взрослых формах — в области мозжечка и ствола головного мозга [7].

Картина электроэнцефалографии менее специфична: у большинства пациентов выявляются медленные волны и фокальные изменения биоэлектрической активности, преимущественно в лобных отделах.

«Золотым стандартом» диагностики является исследование ДНК, выявляющее мутации в гене *GFAP*.

Одним из возможных методов подтверждения диагноза является обнаружение волокон Розенталя при ауто- или биопсии головного мозга.

Специфического лечения болезни Александра в настоящее время не разработано, пациентам проводится симптоматическая терапия [6]. Прогноз зависит от формы болезни: чем меньше возраст манифестации, тем раньше наступает неблагоприятный исход от присоединения интеркуррентных заболеваний.

Клинический случай

У пациентки С., 2004 г.р., в возрасте около 4 лет начали отмечаться мимические тики, периодически сопровождающиеся вокализациями, с поворотами головы, отведением глаз в сторону. Принимала алимемазина тартрат и медазепам — без существенного положительного эффекта. Пациентке неоднократно проводили электроэнцефалографию и видеоэлектроэнцефалографический мониторинг: отмечались выраженные диффузные изменения биоэлектрической активности мозга. Девочка находилась под наблюдением невролога по месту жительства с диагнозом «хронические моторные тики с вокализациями».

С 2019 г. родители отметили ухудшение состояния ребенка: к сложным тикам присоединились нарушение походки, гнусавость речи, нарушения глотания, периодические головные боли, быстрая утомляемость и изменения поведения.

В неврологическом статусе обращали на себя внимание атактическая походка, интенционный тремор при

выполнении координационных проб, мышечная гипотония, снижение сухожильных рефлексов.

По данным *anamnesis vitae* согласно представленной медицинской документации: ребенок от 1-й беременности, протекавшей без особенностей, от срочных родов с эпидуральной анестезией, масса тела при рождении — 2960 г, рост — 49 см. Раннее развитие без особенностей. Прививки по календарю. Перенесенные заболевания: острая респираторная вирусная инфекция, бронхиальная астма, бронхиты, гидронефроз обеих почек (2006 г.), перинатальное поражение центральной нервной системы гипоксически-ишемического генеза, задержка статикомоторного развития. Операции: удаление халазиона верхнего и нижнего века слева (июль 2011 г.). Врожденные адреногенитальные нарушения. Девочка избирательна в пище — не ест мясо. Наследственность: бронхиальная астма у матери. Аллергологический анамнез: отек Квинке на пенициллин.

После госпитализации в детское неврологическое отделение ГБУЗ МО «Московский областной научно-исследовательский клинический институт им. М.Ф. Владимирского» пациентке была проведена МРТ головного мозга, по данным которой выявлено диффузно-очаговое поражение белого вещества обеих лобных долей и срединных структур головного мозга, вероятнее всего, обусловленное лейкоэнцефалопатией. При исследовании в динамике существенных изменений МР-картины выявлено не было (рис. 1).

Данные лабораторных исследований: клинические анализы крови и мочи — без существенных особенностей; общий, биохимический анализ ликвора, а также полимеразная цепная реакция ликвора на инфекции — без патологии.

По результатам цитогенетического исследования данных, указывающих на наследственную хромосомную патологию, не выявлено.

Методом прямого автоматического секвенирования проведен частичный анализ гена *DARS2* (MIM: 610956, транскрипт (RefSeq NM 018122): лейкоэнцефалопатия с поражением ствола и высоким уровнем лактата при

магнитно-резонансной спектроскопии (ОММ: 611105)) — патогенных мутаций не обнаружено.

В моче концентрация органических кислот в пределах нормы. Активность лизосомальных ферментов при исследовании сухого пятна крови — в пределах референсных значений.

Для уточнения диагноза в МГНЦ им. Н.П. Бочкова был проведен анализ 59 генов панели «Лейкодистрофии/лейкоэнцефалопатии» методом массового параллельного секвенирования на приборе Ion S5. Были проанализированы следующие гены: *ABCD1, ADAR, AIMP1, ARSA, ASPA, CSF1R, CYP27A1, DARS, DARS2, EIF2B1, EIF2B2, EIF2B3, EIF2B4, EIF2B, FA2H, FAM126A, GALC, GFAP, GJC2, HEPACAM, HSD17B4, IFIH1, LMNB1, MLC1, NARS2, NDUFV1, NOTCH3, PEX1, PEX10, PEX12, PEX11B, PEX13, PEX14, PEX16, PEX19, PEX2, PEX26, PEX3, PEX5, PEX6, PEX7, PHYH, PLP1, POLR3A, POLR3B, PSAP, RARS, RNASEH2A, RNASEH2B, RNASEH2C, SAMHD1, SDHA, SDHAF1, SLC16A2, SOX10, SUMF1, TREM2, TREX1, TYROBP.*

Была выявлена мутация гена *GFAP* (NM_002055), 4-й экзон с.758C>A, р.ALA253Asp в гетерозиготном состоянии, не описанная в Human Gene Mutation Database (в этом кодоне описана другая замена с.758C>G, р.Ala253Gly (CM051054)). В контрольной выборке здорового населения, согласно базе gnomAD, данная замена не встретилась. Алгоритмы предсказания патогенности расценивают данный вариант как вероятно патогенный (*DEGEN2, MutationAssessor, MetaLR, MutationTaster, fathmm_MKL_coding*). Глубина прочтения x136. Мутация в гене *GFAP* обуславливает развитие болезни Александра с аутосомно-доминантным типом наследования.

Таким образом, на основании клинических данных и проведенных молекулярно-генетических исследований диагноз «болезнь Александра» у пациентки Н. подтвержден. Тип наследования — аутосомно-доминантный. Генетический риск для потомства пробанда — 50 %.

В марте 2020 г. в ГБУЗ МО «Московский областной научно-исследовательский клинический институт им. М.Ф. Владимирского» пациентке была проведена

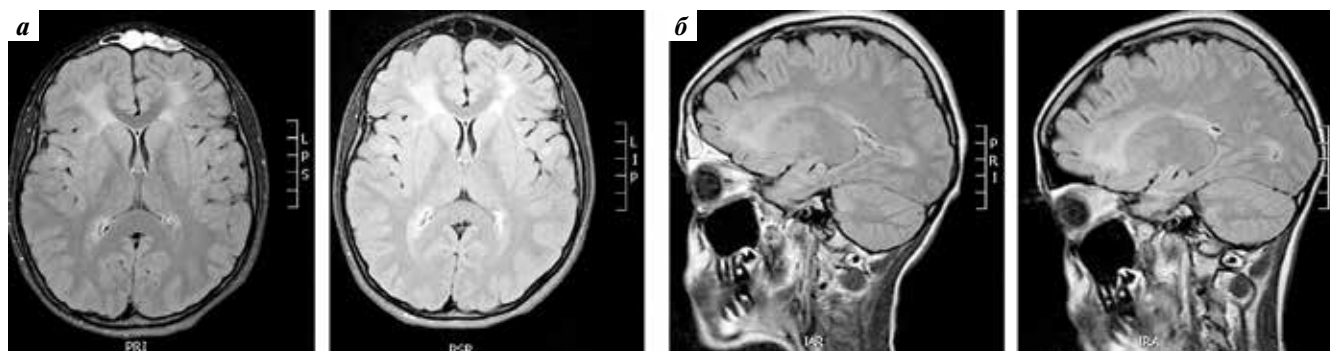


Рис. 1. Результаты магнитно-резонансной томографии головного мозга пациентки С.: а — апрель 2019 г.; б — март 2020 г.

Fig. 1. Patient S., female. Magnetic resonance imaging of the brain: a — April 2019; б — March 2020

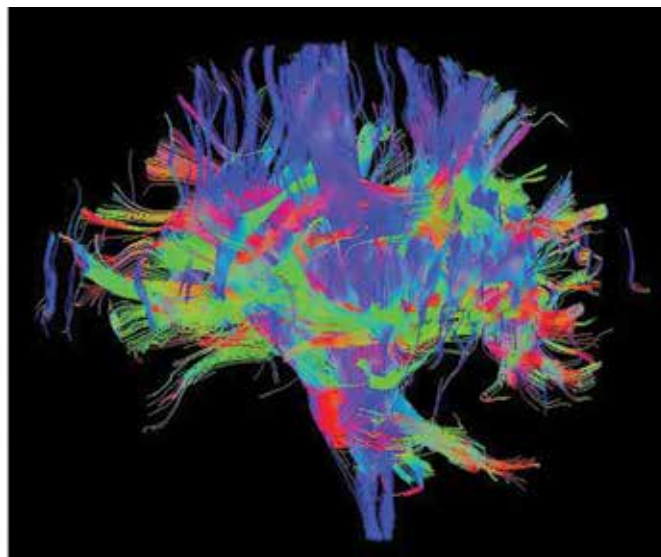
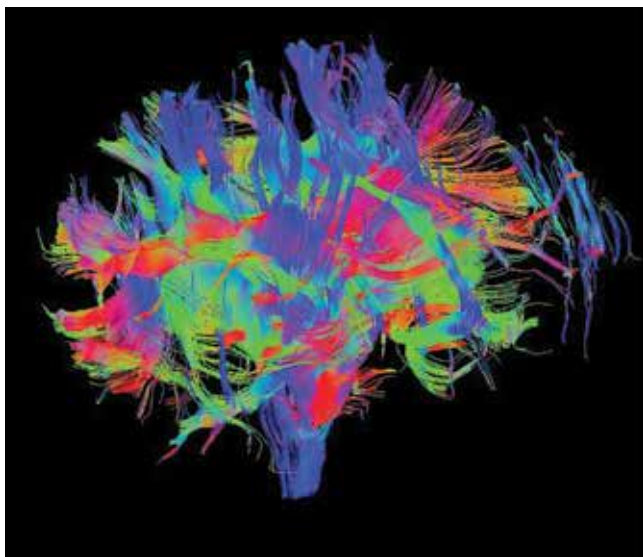


Рис. 2. Результаты трактографии головного мозга пациентки С.

Fig. 2. Patient S., female. Tractography of the brain

трактография головного мозга — отмечается обеднение количества волокон в лобных отделах (рис. 2).

Болезнь Александра — редкое генетическое заболевание, характеризующееся тяжелым поражением центральной нервной системы и неблагоприятным прогнозом. Дополнительные трудности диагностики связаны с различной клинической манифестацией инфантильной, ювенильной и взрослой форм заболевания, а также отсутствием абсолютно патогномичных клинических и радиологических симптомов. Окончательно подтвердить наличие данной патологии позволяет только ДНК-диагностика. Практикующим

неврологам следует сохранять настороженность в отношении генетических причин прогрессирующих неврологических симптомов [2, 3, 8].

В представленном клиническом случае была выявлена ранее не описанная мутация, которая, вероятно, определила относительную мягкость течения заболевания, интеллектуальную сохранность и медленное нарастание симптомов. Пациентка долгое время получала неспецифическую терапию, не дающую видимого эффекта. В настоящее время она получает симптоматическое лечение, регулярно проходит курсы общеукрепляющей терапии с субъективным положительным эффектом.

ЛИТЕРАТУРА / REFERENCES

- Alexander W.S. Progressive fibrinoid degeneration of fibrillary astrocytes associated with mental retardation in a hydrocephalic infant. *Brain Oxford* 1949;72:373–81.
- Gass J.M., Cheema A., Jackson J. et al. Novel *GFAP* variant in adult-onset Alexander disease with progressive ataxia and palatal tremor. *Neurologist* 2017;22(6):247–8. DOI: 10.1097/NRL.000000000000153.
- Gómez-Pinedo U., Duran-Moreno M., Sirerol-Piquer S., Matias-Guiu J. Myelin changes in Alexander disease. *Neurologia* 2018;33(8):526–33. DOI: 10.1016/j.nrl.2017.01.019.
- Lee S., Nam T., Kim K. et al. Aggregation-prone *GFAP* mutation in Alexander disease validated using a zebrafish model. *BMC Neurol* 2017;17:175. DOI: 10.1186/s12883-017-0938-7.
- Messing A. Alexander disease. *Handbook Clin Neurol* 2018;148:693–700. DOI: 10.1016/B978-0-444-64076-5.00044-2.
- Messing A., LaPash Daniels C.M., Hagemann T.L. Strategies for treatment in Alexander disease. *Neurotherapeutics* 2010;7(4):507–15. DOI: 10.1016/j.nurt.2010.05.013.
- Tavasoli A., Armangue T., Ho C.Y. et al. Alexander disease. *J Clin Neurol* 2017;32(2): 184–7. DOI: 10.1177/0883073816673263.
- Yasuda R., Nakano M., Yoshida T. et al. Towards genomic database of Alexander disease to identify variations modifying disease phenotype. *Sci Rep* 2019;9:14763. DOI: 10.1038/s41598-019-51390-8.

ORCID авторов / ORCID of authors

А.И. Федорова / A.I. Fedorova: <https://orcid.org/0000-0002-7890-948X>

А.С. Котов / A.S. Kotov: <https://orcid.org/0000-0003-2988-5706>

Конфликт интересов. Авторы заявляют об отсутствии конфликта интересов.

Conflict of interest. The authors declare no conflict of interest.

Финансирование. Работа проведена без спонсорской поддержки.

Financing. The work was performed without external funding.

Информированное согласие. Родители пациентки подписали информированное согласие на исследование и публикацию ее данных.

Informed consent. There is given the parental informed consent to the study and the publication of child's data.



Феномен продолженной спайк-волновой активности в фазу медленного сна при синдроме Ретта

С.Л. Куликова¹, И.В. Козырева¹, С.А. Лихачев¹, М.Ю. Бобылова^{2,3}

¹Республиканский научно-практический центр неврологии и нейрохирургии; Республика Беларусь, 220114 Минск, ул. Франциска Скорины, 24;

²ООО «Институт детской неврологии и эпилепсии им. Свт. Луки»; Россия, 108841 Москва, Троицк, ул. Нагорная, 5;

³ООО «Институт детской и взрослой неврологии и эпилепсии им. Свт. Луки»; Россия, 119579 Москва, ул. Академика Анохина, 9

Контакты: Светлана Леонидовна Куликова sviatlana.kulikova@gmail.com

В статье представлено описание клинического случая ребенка 3 лет 8 мес с синдромом Ретта, обусловленным мутацией p.Val485fs в гене *MECP2*. По данным электроэнцефалографии в возрасте 1 года 6 мес у девочки была выявлена диффузная продолженная эпилептиформная активность в фазу медленного сна (continuous spike-waves during slow-wave sleep, CSWS) в виде высокоамплитудных (до 300 мкВ) комплексов острая – медленная волна индексом 90–100 %. При контрольном исследовании в возрасте 2 лет 10 мес диффузная эпилептиформная активность на электроэнцефалограмме сменилась мультирегиональной эпилептиформной активностью индексом до 70–80 % на отдельных эпохах, в целом не превышая 50–60 %. За весь период наблюдения эпилептических приступов не было зарегистрировано. Остается неизвестным, является ли наличие CSWS в таком раннем возрасте предиктором более тяжелого течения синдрома Ретта – в нашем наблюдении девочка не приобрела навыков ходьбы, и уже в возрасте до года у нее была очевидна задержка психоречевого развития. Требуется проведение дополнительных исследований о частоте феномена CSWS и его роли в развитии клинических особенностей при синдроме Ретта.

Ключевые слова: синдром Ретта, мутация p.Val485fs в гене *MECP2*, продолженная эпилептиформная активность в фазу медленного сна, электрический эпилептический статус медленного сна

Для цитирования: Куликова С.Л., Козырева И.В., Лихачев С.А., Бобылова М.Ю. Феномен продолженной спайк-волновой активности в фазу медленного сна при синдроме Ретта. Русский журнал детской неврологии 2021;16(1–2):63–8. DOI: 10.17650/2073-8803-2021-16-1-2-63-68.

Continuous spike-and-wave activity during slow-wave sleep in patients with Rett syndrome

S.L. Kulikova¹, I.V. Kozyreva¹, S.A. Likhachev¹, M. Yu. Bobylova^{2,3}

¹Republican Research and Practical Center of Neurology and Neurosurgery; 24 Frantsiska Skoriny St., Minsk 220114, Republic of Belarus;

²Svt. Luka's Institute of Child Neurology and Epilepsy; 5 Nagornaya St., Troitsk, Moscow 108840, Russia;

³Svt. Luka's Institute of Child and Adult Neurology and Epilepsy; 9 Akademika Anokhina St., Moscow 119579, Russia

Contacts: Svetlana Leonidovna Kulikova sviatlana.kulikova@gmail.com

The article presents a description of a clinical case of a child 3 years 8 months old with Rett syndrome caused by the mutation of p.Val485fs in the *MECP2* gene. According to electroencephalography data at the age of 1 year and 6 months, diffuse continued epileptiform activity in the form of high-amplitude (up to 300 μV) acute – slow wave complexes (continuous spike-waves during slow-wave sleep, CSWS) with an index of 90–100 % was revealed. At the control examination at the age of 2 years and 10 months diffuse epileptiform activity was replaced by multifocal activity with an index of up to 70–80 % at certain epochs, in general, not exceeding 50–60 %. During the entire observation period there were no epileptic seizures. It remains unknown whether the presence of CSWS at such an early age is a predictor of a more severe course of Rett syndrome – in our observation the girl did not acquire walking skills and a delay in psychic and speech development was evident already before the 12 month of life. More research is needed on the frequency of the CSWS phenomenon and its role in the development of clinical features in Rett syndrome.

Key words: Rett syndrome, p.Val485fs mutation in the gene *MECP2*, continuous spike waves during slow-wave sleep, status epilepticus during slow sleep

For citation: Kulikova S.L., Kozyreva I.V., Likhachev S.A., Bobylova M.Yu. Continuous spike-and-wave activity during slow-wave sleep in patients with Rett syndrome. *Russkiy zhurnal detskoy neurologii = Russian Journal of Child Neurology* 2021;16(1-2):63-8. (In Russ.). DOI: 10.17650/2073-8803-2021-16-1-2-63-68.

Синдром Ретта (СР) – орфанное X-сцепленное заболевание, встречается преимущественно у лиц женского пола с частотой от 1:9000 до 1:22000 и является 2-й по частоте причиной тяжелой умственной отсталости у девочек после синдрома Дауна. В 95 % случаев причиной развития заболевания является спонтанная мутация потери функции в гене *MECP2* (идентифицировано около 900 мутаций). Крайне редко мутация в основном гене *MECP2* приводит к развитию атипичных форм СР: Zappella (с сохранной речью), Hanefeld (с ранним началом судорожного синдрома) и Rolando (врожденный). Как правило, варианты Hanefeld и Rolando вызываются мутациями в генах *CDKL5* и *FOXG1* соответственно [10, 17, 19, 22]. В течение 2014–2018 гг. в ходе проведения большого количества независимых друг от друга исследований (полноэкзомного секвенирования) было выявлено 69 новых генов, мутации в которых также приводят к развитию фенотипа, схожего с СР: *PWP2*, *SCG2*, *IZUMO4*, *XAB2*, *ZSCAN12*, *IQSEC2*, *FAM151A* и др. [17].

В типичных случаях заболевание дебютирует в период с 6 до 20 мес. Первыми признаками являются остановка психомоторного развития с последующим регрессом приобретенных целенаправленных движений рук, навыков экспрессивной речи и развитием аутистического расстройства. Появляются стереотипные движения верхних конечностей, такие как сжатие, сдавливание, хлопки, постукивание, сосание пальцев, «моющие» движения рук. В большинстве случаев имеется нарушение походки (диспраксия), в некоторых случаях – отсутствие способности ходить [2, 4, 17].

Для клинических проявлений типичного варианта СР характерна стадийность течения. Первая стадия начинается в 6–20 мес, когда на фоне полного здоровья происходит остановка психомоторного развития. В течение нескольких последующих лет, как правило до 4-летнего возраста, длится II стадия: болезнь прогрессирует, стремительно утрачиваются коммуникативные навыки, речь, мелкая и крупная моторика; становятся очевидными стереотипные движения рук, являющиеся отличительной чертой СР. Третья стадия – плато – характеризуется псевдостационарным течением, некоторые пациенты частично возвращают утраченные навыки. Последняя, IV стадия известна как стадия позднего моторного ухудшения и может длиться на протяжении десятилетий: дальнейшего снижения когнитивных и коммуникативных навыков не происходит, однако отмечается развитие мышечной слабости, спастичности, ригидности, дистонии, усугубление

нарушения осанки и деформаций кистей и стоп по мере роста ребенка [2, 4, 17].

Среди коморбидных расстройств наиболее часто встречаются эпилепсия, нарушения дыхания, сколиоз и вегетативная дисфункция [4, 6, 17]. По данным различных авторов, эпилепсия имеется у 70–80 % пациентов с СР [6, 7, 12, 20]. При этом нет какой-либо характерной семиотики приступов, свойственной только для СР. Могут наблюдаться все виды эпилептических приступов. Наиболее часто встречаются фокальные приступы с нарушением сознания и тонико-клонические, реже – клонические приступы и абсансы. Некоторые авторы указывают и на более частое развитие фебрильных судорог по сравнению с общей популяцией (12 % против 2–5 %) [2, 16]. Средний возраст дебюта эпилепсии составляет 4 года, а возрастной интервал дебюта приступов варьирует от 4 мес до 28 лет [1]. Фармакорезистентное течение и эпилептические статусы чаще наблюдаются у пациентов с ранним началом судорог. Дебют приступов после 5 лет является более благоприятным прогностическим признаком. Эпилепсия, в том числе фармакорезистентная, чаще встречается у пациентов с микроцефалией, нарушением психоречевого развития в первые 10 мес жизни, отсутствием ходьбы и некоторыми мутациями в гене *MECP2* (R106W, T158M) [2, 11, 13].

Данные электроэнцефалографии (ЭЭГ) при СР не являются специфичными и изменяются по мере прогрессирования заболевания. В I стадию заболевания, когда приступы наблюдаются редко, результаты ЭЭГ могут быть нормальными. Во II стадию появляются спайки, спайк-волны в центрально-височных отведениях, вовлекая моторную кору, что коррелирует с клинической картиной ухудшения моторных функций. Эпилептиформная активность возрастает во время сна. В большинстве случаев эпилептические приступы дебютируют в III стадии заболевания. При ЭЭГ появляются замедление основной активности, мультирегиональная эпилептиформная активность, аномальные паттерны сна в виде псевдопериодической дельта-активности в центральных отделах и генерализованные ритмичные спайк-волны. В IV стадии, когда приступы становятся реже, по данным ЭЭГ регистрируются чрезмерное замедление основной активности, тета-активность в лобных и центральных отведениях, мультирегиональная эпилептиформная активность в состоянии бодрствования и генерализованная медленная спайк-волновая активность во сне [2, 8, 15].

Описание феномена продолженной спайк-волновой активности в фазу медленного сна (continuous

spike-waves during slow-wave sleep, CSWS) при CP встречается в единичных публикациях. Так, А. Nissenkorn и соавт. проанализировали данные 97 девочек с CP, у 70 (72 %) из которых диагностирована эпилепсия. Феномен CSWS, под которым авторы понимали диффузную или мультирегиональную эпилептиформную активность с индексом более 85 % за весь период сна, был выявлен в 10 случаях и не коррелировал со степенью тяжести заболевания и генотипом. В большинстве случаев CSWS появлялась в возрасте 4–7 лет и чаще встречалась у девочек с дебютом эпилепсии до 5 лет. ЭЭГ-паттерн отличался от CSWS при идиопатической эпилепсии дезорганизованным фоном, напоминающим гипсаритмию. Эпилептические приступы регистрировались у 8 из 10 девочек с CSWS [16]. Е. В. Малинина и И. В. Забозлаева изучали особенности течения эпилепсии у 11 пациенток с CP, обусловленных мутациями в гене *MECP2*. CSWS была выявлена в 1 наблюдении у девочки в возрасте 1 года с диагностированной фокальной эпилепсией на момент обследования [3]. В других же исследованиях феномен CSWS либо не был описан в изучаемых группах, либо публикации в большей степени были посвящены изучению особенностей течения эпилепсии и клинико-генетической корреляции, нежели анализу данных ЭЭГ.

С другой стороны, изучая моногенные эпилепсии, при которых может наблюдаться феномен CSWS, М. Kessi и соавт. (2018) провели метаанализ всех публикаций в базах данных MEDLINE, EMBASE, PubMed и Кокрановской библиотеки. Из 136 работ были отобраны 26, которые соответствовали необходимым критериям включения: 16 из них были посвящены моногенным эпилепсиям и 11 – хромосомным перестройкам. Среди генов, мутации в которых могут быть причиной развития эпилепсии с CSWS, авторы указывают следующие: *SCN2A* ($n = 6$), *NHE6/SLC9A6* ($n = 1$), *DRPLA/ATN1* ($n = 1$), *Neuroserpin/SRPX2* ($n = 1$), *OPA3* ($n = 1$), *KCNQ2* ($n = 2$), *KCNA2* ($n = 5$), *GRIN2A* ($n = 34$), *CNKSR2* ($n = 2$), *SLC6A1* ($n = 2$) и *KCNB1* ($n = 5$). Т. е. наиболее частой причиной были мутации в генах *GRIN2A*, *SCN2A* и *KCNB1* [14]. Ни в одной из отобранных публикаций не найдено упоминания о мутациях в гене *MECP2* в качестве причины развития эпилепсии с CSWS.

Таким образом, учитывая наличие единичных публикаций, посвященных феномену CSWS при CP, приводим собственное клиническое наблюдение.

Клинический случай

Под нашим наблюдением находится пациентка 3 лет 8 мес. Перинатальный анамнез не отягощен: ребенок от 1-х родов на сроке 39 нед, масса тела – 3640 г, оценка по шкале Апгар – 8/9 баллов. С первых месяцев жизни отмечены мышечная гипотония, задержка моторного и психоречевого развития: начала самостоятельно поворачиваться со спины на живот с 4,5 мес, с живота

на спину – с 9 мес, самостоятельно садиться – с 2,5 года. Со слов матери, уже в возрасте до года родители обращали внимание на отсутствие активного гуления, интерес к игрушкам был снижен, зрительный контакт неустойчивый. В настоящее время ребенок обращенную речь не понимает, речи нет (присутствуют единичные слоги «ага», «ба»). За игрушкой прослеживает фрагментарно, взгляд долго не фиксирует. Очевидных глазодвигательных и бульбарных нарушений нет. Отмечается диффузная мышечная гипотония. Сухожильно-перистальные рефлексы без асимметрии, средней живости. Патологический рефлекс Бабинского положительный с 2 сторон. Моторное развитие: ползает на четвереньках (короткие дистанции), стоит у опоры, самостоятельно не ходит, сидит с круглой спиной. Имеются бруксизм и стереотипные движения руками, которые появились с 9 мес – изначально в виде занесения рук в рот, позже присоединились похлопывание по груди и скрещивание пальцев на левой руке. Эпилептических приступов до настоящего времени не отмечалось. Окружность головы – 47 см (<3 центилей), рост – 98 см (25–50 центилей), масса тела – 13,5 кг (10–25 центилей).

Учитывая задержку психоречевого развития, ребенку в возрасте 1 года 6 мес был выполнен ЭЭГ-мониторинг длительностью 1 ч: на протяжении всей записи сна зарегистрирована диффузная эпилептиформная активность в виде высокоамплитудных (до 300 мкВ) комплексов острая – медленная волна индексом 90–100 % (рис. 1). Лечащим неврологом был предположен диагноз «когнитивная эпилептиформная дезинтеграция», в связи с чем был рекомендован пероральный прием диазепама. В течение 1 мес приема положительной динамики, клинической и электроэнцефалографической, отмечено не было, и препарат был отменен. По данным магнитно-резонансной томографии патологических изменений структуры головного мозга не выявлено. В возрасте 2 лет ребенку выполнено генетическое обследование, которое выявило вариант нуклеотидной последовательности в 4-м экзоне гена *MECP2* в гетерозиготном состоянии, приводящий к сдвигу рамки считывания начиная с 485-й позиции белка (*Val485fs*). Данная мутация была подтверждена секвенированием по Сэнгеру. Девочке был установлен диагноз синдрома Ретта. Контрольное 24-часовое мониторирование ЭЭГ было проведено в 2 года 10 мес: основная активность в пределах возрастной нормы; в состоянии бодрствования регистрируется замедление дельта-диапазона: бифронтально, а также независимо в левой височной области, периодически с распространением на левые лобную и затылочно-теменную области. Во сне регистрируется периодическое региональное замедление дельта-диапазона: бифронтально-центро-темпорально, билатерально асинхронно и независимо в левой височной области, периодически с распространением на левую лобную и затылочную области. В состоянии бодрствования регистрируется эпилептиформная активность индексом

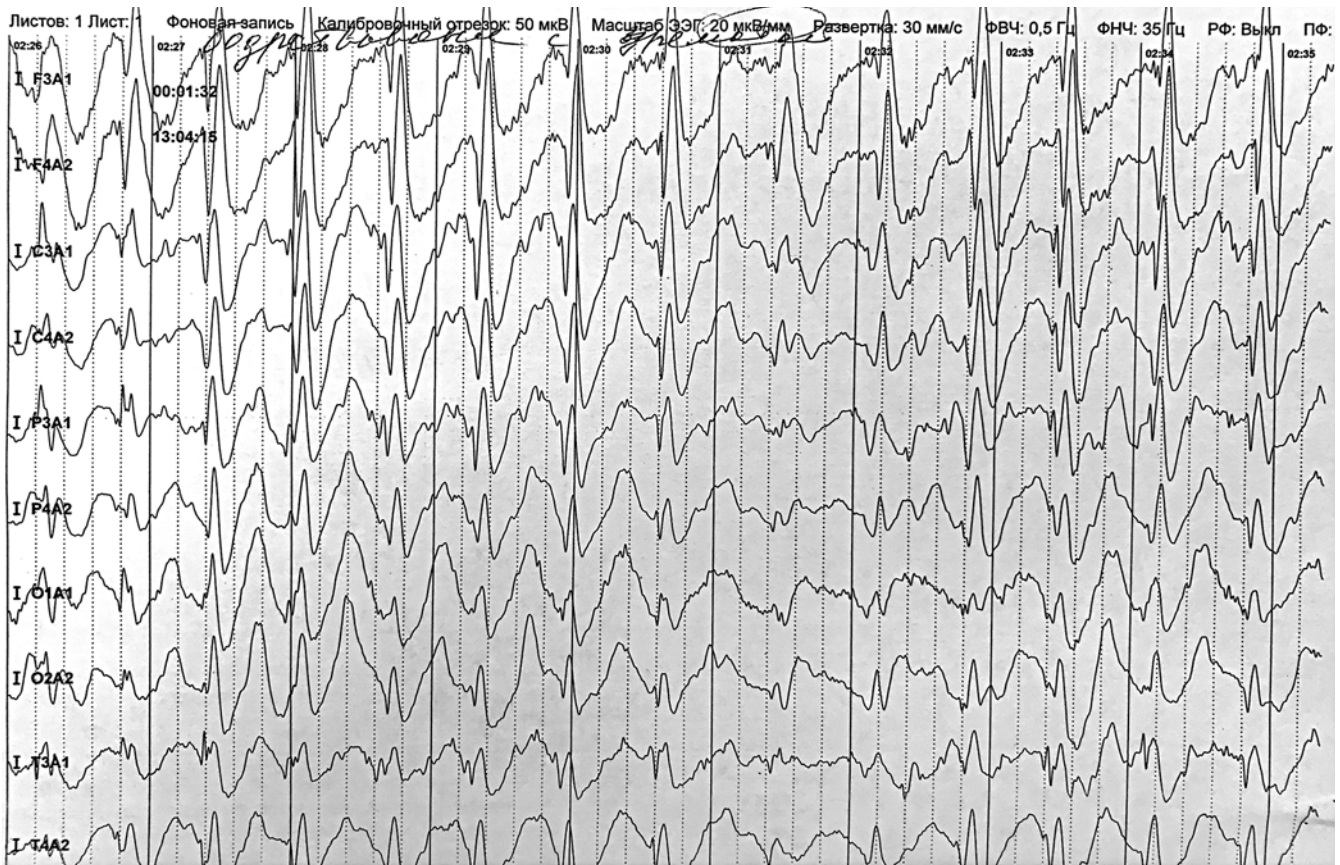

Рис. 1. Пациентка в возрасте 1 года 6 мес. Диагноз: синдром Ретта. Электроэнцефалография сна: регистрируется диффузная продолженная эпилептиформная активность в виде высокоамплитудных (до 300 мкВ) комплексов острая – медленная волна индексом 90–100 %

Fig. 1. Patient, female, 1 year 6 months. Diagnosis: Rett syndrome. Electroencephalography during sleep: diffuse continued epileptiform activity in the form of high-amplitude complexes of an acute – slow wave (up to 300 μV), an index of 90–100 %

выше среднего в виде спайков, острых волн, комплексов острая – медленная волна, представленная в левой центрально-лобной области, в левой височно-затылочной области, в правой центральной области и бифронтально-центро-темпорально, билатерально-асинхронно амплитудой до 300 мкВ. Во сне отмечается нарастание индекса эпилептиформной активности, на отдельных эпохах достигая 70–80 %, в целом не превышая 50–60 %: в левой лобно-центральной области (до 150 мкВ), в левой височно-затылочной области (до 250 мкВ), в правой центральной (до 160 мкВ) и в правой височно-теменной области (до 70 мкВ), а также диффузные билатерально-асинхронные разряды (до 350 мкВ) (рис. 2). Приступов эпилепсии на момент проведения контрольного ЭЭГ-мониторинга у ребенка не отмечено. Учитывая наличие высокого индекса эпилептиформной активности, невролог предложил лечение леветирацетамом, однако мама девочки отказалась.

Согласно определению Международной противосудорожной лиги (2009 г.), под CSWS понимают электроэнцефалографический феномен, который характеризуется следующими особенностями: 1) активация эпилептиформной активности в фазу медленного сна, иногда и в фазу быстрого сна индексом >50 %;

2) локализация эпилептиформной активности может быть фокальной, мультифокальной, унилатеральной, асимметричной билатеральной, симметричной, билатеральной и диффузной; 3) ЭЭГ-паттерн может быть продолженным, фрагментированным или периодическим [14]. Если данный электроэнцефалографический феномен сопровождается приобретенным нарушением когнитивных, поведенческих, а иногда и моторных функций с эпилептическими приступами или без них, можно говорить о возрастзависимом клиническом синдроме – энцефалопатии с продолженной эпилептиформной активностью в фазу медленного сна (encephalopathy related to status epilepticus during slow sleep, ESES) [18, 21]. Этиология ESES может быть различной: ESES встречается при структурной патологии мозга (полимикририя, таламический инфаркт, состояние после вентрикулоперитонеального шунтирования по поводу постгеморрагической гидроцефалии), при метаболических эпилепсиях, бывает обусловлена генетическими причинами, или же этиология может оставаться неизвестной [5]. По мнению ряда авторов, помимо индекса эпилептиформной активности, на когнитивные функции ребенка могут оказывать влияние

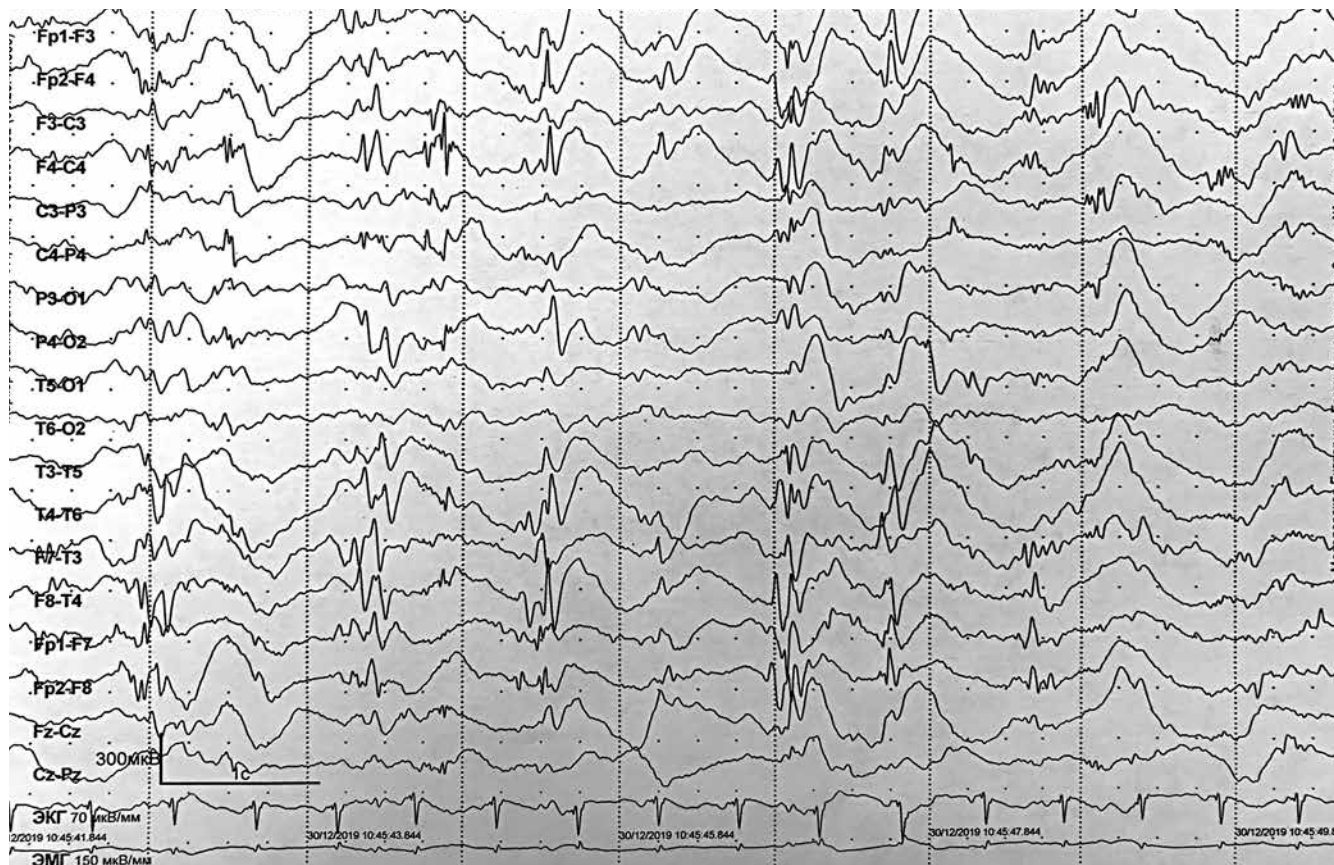

Рис. 2. Пациентка в возрасте 2 лет 10 мес. Диагноз: синдром Ретта. Электроэнцефалография сна: регистрируется мультирегиональная продолженная эпилептиформная активность индексом до 70–80 % на отдельных эпохах, в целом не превышает 50–60 %

Fig. 2. Patient, female, 2 years 10 months. Diagnosis: Rett syndrome. Electroencephalography during sleep: Multifocal continued epileptiform activity with an index of up to 70–80 % at some epochs, in general, does not exceed 50–60 %

такие особенности CSWS, как топография активности и паттерн распространения, возраст начала, флуктуация эпилептиформной активности во времени, морфология и амплитуда эпилептиформной активности, наличие эпилептиформной активности во время бодрствования, наличие локального замедления, характеристика фоновой активности и нарушение архитектоники сна [5, 9, 14]. Клинические проявления ESES, как правило, дебютируют в возрасте 4–7 лет и разрешаются к 10–12 годам. Характерно появление фокальных моторных эпилептических приступов, связанных со сном, с последующим присоединением гемиконвульсивных, в том числе со статусным течением приступов, абсансов, атонических и билатеральных тонико-клонических приступов. Одновременно отмечается ухудшение когнитивных, поведенческих и двигательных функций. К периоду полового созревания, независимо от этиологии, на фоне лечения приступы и феномен CSWS исчезают, однако в большинстве случаев сохраняется когнитивный дефицит различной степени выраженности [5].

Таким образом, учитывая, что в описанном нами случае выявление CSWS совпало с нарушением психоречевого и моторного развития, действительно

можно было бы думать об ESES. Однако ребенок страдает генетическим синдромом, в клинической картине которого регресс когнитивных и двигательных функций в этом возрастном периоде является естественным. В литературе отсутствует описание особенностей течения CP при мутации p.Val485fs в гене MECP2. Остается неизвестным, является ли наличие CSWS в таком раннем возрасте предиктором более тяжелого течения синдрома Ретта – в нашем наблюдении девочка не приобрела навыков ходьбы, и уже в возрасте до года у нее была очевидна задержка психоречевого развития. Могло ли назначение противосудорожной терапии изменить течение заболевания – улучшить двигательные и когнитивные навыки ребенка? Чем обусловлена трансформация диффузной CSWS в мультирегиональную и почему при таких выраженных изменениях при ЭЭГ отсутствуют эпилептические приступы? На данный момент эти вопросы остаются без ответа. Требуется дальнейшее наблюдение за данной пациенткой, а также изучение частоты феномена CSWS и его роли в развитии клинических особенностей при CP.

ЛИТЕРАТУРА / REFERENCES

1. Бобылова М.Ю., Иванова И.В., Некрасова И.В. и др. Особенности эпилепсии у детей с типичным вариантом синдрома Ретта, вызванным мутацией *MECP2*. Журнал неврологии и психиатрии им. С.С. Корсакова 2017;117(9–2):80–7. [Bobylova M.Yu., Ivanova I.V., Nekrasova I.V. et al. Specific features of epilepsy in children with typical Rett syndrome associated with *MECP2* gene mutations. Zhurnal neurologii i psikiatrii im. S.S. Korsakova = S.S. Korsakov Journal of Neurology and Psychiatry 2017; 117(9–2):80–7. (In Russ.)].
2. Куликова С.Л., Кузнецова А.В., Савченко М.А. и др. Нарушение дыхания как коморбидное расстройство при синдроме Ретта. Неврология и нейрохирургия. Восточная Европа 2020;10(1):41–51. [Kulikova S.L., Kuznetsova A.V., Savchenko M.A. et al. Respiratory impairments as a comorbidity in patients with Rett syndrome. Nevrologiya i neyrokhirurgiya. Vostochnaya Evropa = Neurology and Neurosurgery. Eastern Europe 2020;10(1):41–51. (In Russ.)].
3. Малинина Е.В., Забозлаева И.В. Эпилепсия у детей с синдромом Ретта. Доктор.Ру 2017;8(137):18–21. [Malinina E.V., Zabozaeva I.V. Epilepsy in children with Rett syndrome. Doktor.Ru = Doctor. Ru 2017;8(137):18–21. (In Russ.)].
4. Мухин К.Ю., Карпова В.И., Безрукова И.С. и др. Синдром Ретта (обзор литературы и описание клинического случая). Русский журнал детской неврологии 2010;5(2):43–52. [Mukhin K.Yu., Karpova V.I., Bezrukova I.S. et al. Rett syndrome (literature review and case report). Russkiy zhurnal detskoy nevrologii = Russian Journal of Child Neurology 2010;5(2):43–52. (In Russ.)].
5. Caraballo R., Pavlidis E., Nikanorova M., Loddenkemper N. Encephalopathy with continuous spike-waves during slow-wave sleep: evolution and prognosis. Epileptic Disord 2019;21(Suppl 1):15–21. DOI: 10.1684/epd.2019.1052.
6. Cardoza B., Clarke A., Wilcox J. et al. Epilepsy in Rett syndrome: Association between phenotype and genotype, and implications for practice. Seizure 2011;20(8):646–9. DOI: 10.1016/j.seizure.2011.06.010.
7. Cooper R.A., Kerr A.M., Amos P.M. Rett syndrome: critical examination of clinical features, serial EEG and video-monitoring in understanding the management. Eur J Paediatr Neurol 1998;2:125–7. DOI: 10.1016/s1090-3798(98)80028-7.
8. Dolce A., Ben-Zeev B., Naidu S., Kossoff E.H. Rett syndrome and epilepsy: An update for child neurologists. Pediatric Neurology 2013;48:337–45. DOI: 10.1016/j.pediatrneurol.2012.11.001.
9. Gardella E., Cantalupo G., Larsson P.G. et al. EEG features in encephalopathy related to status epilepticus during slow sleep. Epileptic Disord 2019;21(Suppl 1): 22–30. DOI: 10.1684/epd.2019.1054.
10. Gold W.A., Krishnaraj R., Ellaway C., Christodoulou J. Rett syndrome: A genetic update and clinical review focusing on comorbidities. ACS Chem Neurosci 2017;9(2):167–76. DOI: 10.1021/acscchemneuro.7b00346.
11. Guerrini R., Parrini E. Epilepsy in Rett syndrome, and *CDKL5*- and *FOXG1*-gene-related encephalopathies. Epilepsia 2012;53(12):2067–78.
12. Hagne I., Witt Engerstrom I., Hagberg B. EEG development in Rett syndrome. A study of 30 cases. Electroencephalogr Clin Neurophysiol 1989;72:1–6. DOI: 10.1016/0013-4694(89)90025-4.
13. Jian L., Nagarajan L., de Klerk N. et al. Predictors of seizure onset in Rett syndrome. J Pediatrics 2006;149:542–7. DOI: 10.1016/j.jpeds.2006.06.015.
14. Kessi M., Peng J., Yang L. et al. Genetic etiologies of the electrical status epilepticus during slow wave sleep: systematic review. BMC Genetics 2018;19(1):40. DOI: 10.1186/s12863-018-0628-5.
15. Krajnc N. Management of epilepsy in patients with Rett syndrome: perspectives and considerations. Ther Clin Risk Management 2015;11:925–32.
16. Nissenkorn A., Gak E., Vecsler M. et al. Epilepsy in Rett syndrome – the experience of a National Rett Center. Epilepsia 2010;51:1252–8.
17. Operto F.F., Mazza R., Pastorino G.M.G. et al. Epilepsy and genetic in Rett syndrome: A review. Brain Behav 2019;9:5.
18. Scheltens-de Boer M. Guidelines for EEG in encephalopathy related to ESES/CSWS in children. Epilepsia 2009;50:13–7. DOI: 10.1111/j.1528-1167.2009.02211.x.
19. Srivastava S., Desai S., Cohen J. et al. Monogenic disorders that mimic the phenotype of Rett syndrome. Neurogenetics 2018;19(1):41–7.
20. Steffenburg U., Hagberg G., Hagberg B. Epilepsy in a representative series of Rett syndrome. Acta Paediatr 2001;90:34–9.
21. Tassinari C.A., Rubboli G. A commentary on encephalopathy related to status epilepticus during slow sleep: from concepts to terminology. Epileptic Disord 2019;21(Suppl 1):13–4.
22. Vidal S., Brandi N., Pacheco P. et al. The most recurrent monogenic disorders that overlap with the phenotype of Rett syndrome. Eur J Paediatr Neurol 2019;23(4):609–20. DOI: 10.1016/j.ejpn.2019.04.006.

ORCID авторов / ORCID of authors

С.Л. Куликова / S.L. Kulikova: <https://orcid.org/0000-0002-7689-064X>

Конфликт интересов. Авторы заявляют об отсутствии конфликта интересов.

Conflict of interest. The authors declare no conflict of interest.

Финансирование. Работа проведена без спонсорской поддержки.

Financing. The work was performed without external funding.

Статья поступила: 22.11.2020. **Принята к публикации:** 09.01.2021.

Article submitted: 22.11.2020. **Accepted for publication:** 09.01.2021.

Энцефалопатия развития с эпилепсией вследствие гетерозиготной *de novo* мутации в гене *IRF2BPL*: клинический случай

Н.Г. Люкшина¹, А.А. Шарков^{2, 3}, Е.Н. Толмачева³

¹ООО «МИДЕАЛ»; Россия, 445020 Тольятти, ул. Ленинградская, 43;

²отдел психоневрологии и эпилептологии НИКИ педиатрии им. Ю.Е. Вельтищева ФГБОУ ВО «Российский национальный исследовательский медицинский университет им. Н.Н. Пирогова» Минздрава России; Россия, 125412 Москва, ул. Талдомская, 2;

³Медико-генетический центр «Геномед»; Россия, 115093 Москва, Подольское шоссе, 8, корп. 5

Контакты: Наталья Геннадьевна Люкшина neurologist@yandex.ru

Энцефалопатия развития с эпилепсией или эпилептической энцефалопатией, ассоциированная с гетерозиготной мутацией в гене *IRF2BPL*, является редким тяжелым заболеванием, которое характеризуется остановкой приобретения новых навыков или регрессом уже сформированных в сочетании с эпилепсией с дебютом приступов до или после первых проявлений задержки развития. Пациенты имеют специфический лицевой фенотип, двигательные нарушения с дистонией и хореоатетозом, а также такие нарушения, как атаксия, дизартрия, дисметрия и дисдиадохокinesis. Эпилепсия выступает частым проявлением заболевания (примерно в 70 % случаев) начиная с возраста от 6 мес до 26 лет. Описана различная семиология приступов, включая инфантильные спазмы, миоклонические, тонические или клонические приступы с неспецифическими изменениями на электроэнцефалограмме. Магнитно-резонансная томография показывает нормальное развитие головного мозга в раннем возрасте с формированием корковой и мозжечковой атрофии с течением времени. Авторы представляют клинический случай пациентки с установленной каузативной *de novo* мутацией (с.2152delT) в гене *IRF2BPL*.

Эта пациентка была включена в общую таблицу в статье “*De novo* truncating variants in the intronless *IRF2BPL* are responsible for developmental epileptic encephalopathy” (DOI: 10.1038/s41436-018-0143-0).

Ключевые слова: энцефалопатия развития, эпилептическая энцефалопатия, эпилепсия, генетика, гипотония, задержка развития

Для цитирования: Люкшина Н.Г., Шарков А.А., Толмачева Е.Н. Энцефалопатия развития с эпилепсией вследствие гетерозиготной *de novo* мутации в гене *IRF2BPL*: клинический случай. Русский журнал детской неврологии 2021;16(1–2): 69–75. DOI: 10.17650/2073-8803-2021-16-1-2-69-75.

Developmental encephalopathy and epilepsy associated with a heterozygous *de novo* mutation in the *IRF2BPL* gene: a case report

N.G. Lyukshina¹, A.A. Sharkov^{2, 3}, E.N. Tolmacheva³

¹MIDEAL LLC; 43 Leningradskaya St., Tolyatti 445020, Russia;

²Department of Psychoneurology and Epileptology, Y.E. Veltishev Research and Clinical Institute for Pediatrics, N.I. Pirogov Russian National Research Medical University, Ministry of Health of Russia; 2 Taldomskaya St., Moscow 125412, Russia;

³Medical and Genetic Center “Genomed”; 8/5 Podolskoe Shosse, Moscow 115093, Russia

Contacts: Natalya Gennadyevna Lyukshina neurologist@yandex.ru

Developmental encephalopathy with epilepsy or epileptic encephalopathy, associated with a heterozygous mutation in the *IRF2BPL* gene, is a rare severe disorder. It’s manifested by developmental delay or regression of skills until or after epilepsy onset. Patients have a specific facial phenotype, movement disorders with dystonia and choreoathetosis, ataxia, dysarthria, dysmetria, and dysdiadochokinesis. Epilepsy is a common manifestation of the disease (around 70 % of cases), from the age of 6 months to 26 years. Semiology of seizures is vary, including infantile spasms, myoclonic, tonic or clonic seizures with nonspecific electroencephalographic changes. Magnetic resonance imaging shows normal

brain development at an early age and cortical and cerebellar atrophy developing over time. The authors present a clinical case describing a patient with a causative *de novo* variant (c.2152delT) in the *IRF2BPL* gene in Russia. This patient was included to common table in an article entitled “*De novo* truncating variants in the intronless *IRF2BPL* are responsible for developmental epileptic encephalopathy” (DOI: 10.1038/s41436-018-0143-0).

Key words: developmental encephalopathy, epileptic encephalopathy, epilepsy, genetics, hypotonia, developmental delay

For citation: Lyukshina N.G., Sharkov A.A., Tolmacheva E.N. Developmental encephalopathy and epilepsy associated with a heterozygous *de novo* mutation in the *IRF2BPL* gene: a case report. *Russkiy zhurnal detskoy neurologii = Russian Journal of Child Neurology* 2021;16(1–2):69–75. (In Russ.). DOI: 10.17650/2073-8803-2021-16-1-2-69-75.

Группа заболеваний, связанных с нарушением нормального развития нервной системы (neurodevelopmental disorders), наиболее часто проявляется сочетанием выраженной задержки развития и эпилепсии. Так, по данным F.F. Hamdan и соавт., более чем в половине случаев пациенты с тяжелой степенью интеллектуальной недостаточности имеют сопутствующий диагноз «эпилепсия» [3].

Следует разделять, предшествуют ли приступы и «массивная» эпилептиформная активность по данным электроэнцефалографии (ЭЭГ) когнитивным нарушениям, формируя «эпилептическую энцефалопатию», или же эпилепсия развивается на фоне уже существующей задержки развития или неврологического регресса. С появлением новой классификации эпилепсии 2017 г. в обиход практикующих врачей был внедрен термин «энцефалопатия развития» (developmental encephalopathy), подразумевающий, что когнитивные нарушения могут быть в большей степени связаны с первопричиной заболевания (например, моногенной или хромосомной патологией) и в меньшей степени зависят от течения эпилепсии [1, 2].

Различия между этими 2 механизмами нередко сглажены, и выделить только один из них представляет большую сложность, что приводит к объединению их в один диагноз: эпилептическая энцефалопатия и энцефалопатия развития (developmental and epileptic encephalopathy, DEE). При отсутствии данных в пользу механизма эпилептической энцефалопатии ряд авторов выделяют «сочетание энцефалопатии развития с эпилепсией», которое характеризуется [4, 7]: 1) остановкой приобретения новых навыков или регрессом уже сформированных; 2) наличием эпилепсии, предшествующей, развивающейся одновременно с когнитивными нарушениями или с последующим ее развитием.

Спектр причин, приводящих к нарушению развития нервной системы, может варьировать и включать как внутриутробное воздействие или заболевания у матери, так и многофакторные причины или нарушения в отдельных генах. Одно из крупнейших исследований, посвященных диагностике заболевания у пациентов с нарушением нормального развития неясной этиологии, — «Расшифровка нарушений развития» (The Deciphering Developmental Disorders Study) — включало

данные более 4000 пациентов. Генетическая причина заболевания (*de novo* мутации в кодирующей области генов, являющиеся причиной заболевания) была установлена в 42 % случаев [6].

Одним из таких генов, предположительно влияющих как на задержку развития, так и на формирование эпилепсии, является *IRF2BPL* (MIM: 611720), который осуществляет кодирование одного из членов семейства регуляторов транскрипции IRF2BP. Хотя функция и роль *IRF2BPL* во время развития головного мозга плохо изучены, в целом предполагается, что он является регулятором транскрипции, который взаимодействует с множеством белковых комплексов и регулирует транскрипционные сети. Примечательно, что нарушение регуляции транскрипции предлагается как основной механизм формирования энцефалопатии, схожий с таковым при синдроме Ретта [9].

Целью настоящей работы явилось первое в России описание клинико-генетических характеристик пациентки с энцефалопатией развития и эпилепсией, обусловленной вновь выявленным вариантом в гене *IRF2BPL*.

Образец ДНК после выделения из венозной крови пациентки и ее биологических родителей по стандартной методике был исследован путем проведения высокопроизводительного секвенирования экзома трио (NGS) на секвенаторе Illumina NextSeq 500 со средним покрытием не менее 77x. Для пробоподготовки была использована методика селективного захвата участков ДНК, относящихся к кодирующим областям около 20000 генов (набор Illumina TruSeq® ExomeKit). Биоинформатический анализ проводили с использованием собственного программного обеспечения на базе лаборатории «Геномед». Для оценки популяционных частот выявленных вариантов использованы выборки проектов «1000 геномов», ESP6500 и ExAC, для оценки клинической релевантности выявленных вариантов — база данных OMIM, специализированные базы данных по отдельным заболеваниям (при наличии) и данные литературы. Валидация выявленных вариантов у пробанда и его родителей проводилась методом прямого автоматического секвенирования по Сэнгеру согласно протоколу фирмы-производителя на приборе 3500 SeqStudio (Applied Biosystems). Последовательности праймеров выбирали согласно референсной

последовательности целевых участков гена *IRF2BPL* NM_024496.3.

У родителей пациентки были получены письменное информированное согласие на проведение молекулярно-генетического тестирования образцов крови и разрешение на анонимную публикацию результатов исследования.

Клинический случай

Пациентка С., 2015 г.р. (4 года), с жалобами родителей на задержку развития и эпилептические приступы. Наследственный анамнез по эпилепсии и нарушениям развития не отягощен. Перинатальный анамнез не отягощен. Ребенок от 3-й нормально протекавшей беременности, роды 2-е, плановое кесарево сечение (рубец на матке), масса тела при рождении – 3500 г, оценка по шкале Апгар – 8/9 баллов. Ранний адаптационный период протекал без особенностей. Развитие на 1-м году жизни с задержкой, которую родители заметили с 3 мес жизни. Дебют приступов: в возрасте 6 мес появились приступы по типу эпилептических спазмов, с регистрацией при ЭЭГ паттерна гипсаритмии. Проводился подбор антиэпилептической терапии: вальпроевая кислота несколько снизила количество приступов, левитирацетам – без эффекта, преднизолон – купирование приступов на 7 дней, назначение вигабатрина¹ позволило купировать приступы на 1,5 мес. При дальнейшем подборе терапии применялись топирамат, бриварацетам, ламотриджин, гидрокортизон – значимого эффекта не отмечалось.

На фоне подбора терапии проводилась ЭЭГ в динамике, в возрасте 1 года регистрировались нормальный основной ритм, диффузные разряды с акцентом амплитуды по левому полушарию. При повторении исследования в возрасте 2,2 года регистрировались нормальный

основной ритм, диффузные разряды и региональная эпилептиформная активность в правом заднепроеционном регионе (Т6-О2-Р4).

К возрасту 2,5 года приступы видоизменились: появлялись преимущественно при засыпании в виде аксиально-тонических приступов («складывается вперед, руки приводит к груди, ноги поджимает»). Также иногда отмечали экстензорные приступы с запрокидыванием головы и раскидыванием рук.

При наблюдении за ребенком в течение 5 лет многократно менялась схема антиэпилептической терапии. В связи с неэффективностью 7 антиэпилептических препаратов в июле 2018 г. была введена кетогенная диета: состояние кетоза было достигнуто при соотношении 3,2:1, при корректировках диеты в 2018, 2019 и 2020 гг. соотношение было снижено до 2,3:1, в терапии также применялся вигабатрин в дозе 1500 мг/сут (75 мг/кг/сут). Несмотря на стабильный кетоз, полного прекращения приступов достигнуть не удалось: урежение их частоты составило около 25 %, однако при этом мама ребенка отмечала значимое улучшение в психоэмоциональной и моторной сферах (девочка начала сидеть без поддержки, самостоятельно переворачиваться на живот, стоять у опоры).

При осмотре ребенка обращали на себя внимание малые аномалии развития: глубоко посаженные глаза, широкая переносица, развернутые наружу ноздри, крупные ушные раковины со складками, телекант, гипертелоризм, выраженные подушечки пальцев, верхняя губа в виде «лука Купидона», широкий рот с загнутыми уголками (рис. 1).

В неврологическом статусе: окружность головы 47 см. Общемозговых и менингеальных симптомов нет. Ребенок в сознании, на осмотр реагирует крайне вяло.

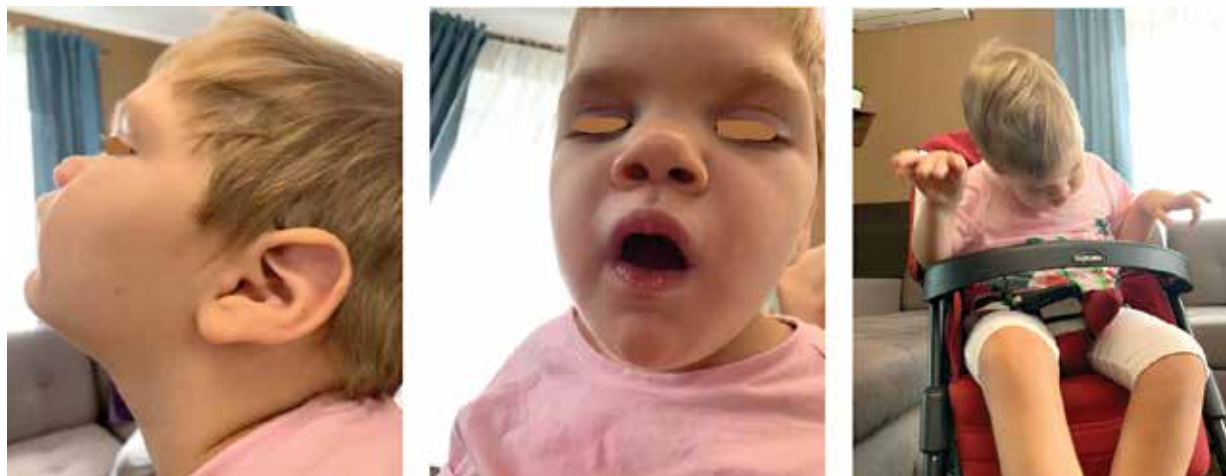

Рис. 1. Фенотип пациентки с мутацией *IRF2BPL*

Fig. 1. Phenotype of a female patient with *IRF2BPL* gene mutation

¹Препарат не зарегистрирован в РФ.

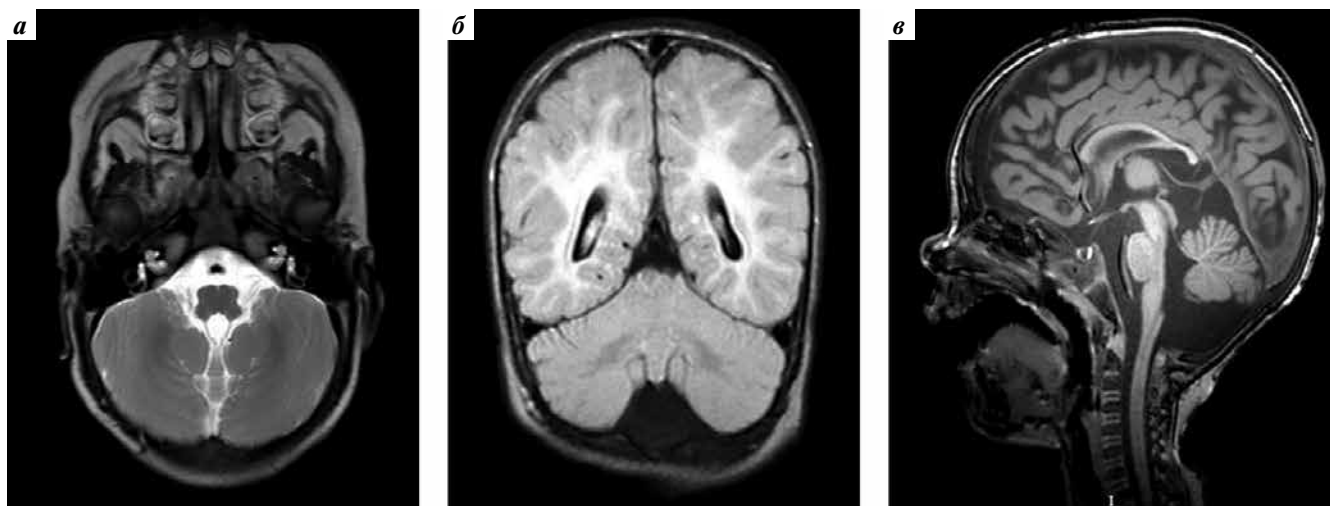


Рис. 2. Пациентка С., 2015 г.р. Диагноз: энцефалопатия развития с эпилепсией, обусловленная мутацией в гене *IRF2BPL*. Магнитно-резонансная томография головного мозга в T2-аксиальной (а), T1-коронарной (б), T1-сагиттальной (в) проекциях

Fig. 2. Patient S., 2015. Diagnosis: developmental encephalopathy with epilepsy caused by the *IRF2BPL* gene mutation. T2 axial (a), T1 coronal (б), and T1 sagittal (в) magnetic resonance images of the brain

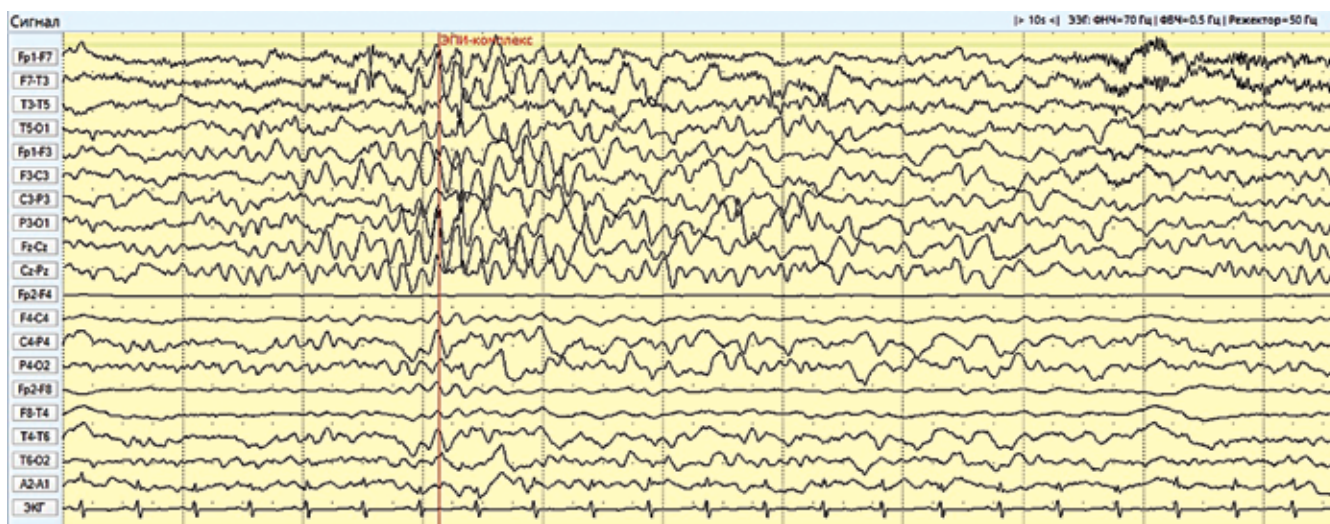


Рис. 3. Пациентка С., 2015 г.р. Диагноз: энцефалопатия развития с эпилепсией, обусловленная мутацией в гене *IRF2BPL*. Видеоэлектроэнцефалографический мониторинг дневного сна (от июля 2020 г.), продольный биполярный монтаж («double banana»): региональная эпилептиформная активность в левых теменных отведениях

Fig. 3. Patient S., 2015. Diagnosis: developmental encephalopathy with epilepsy caused by the *IRF2BPL* gene mutation. Video electroencephalography monitoring during daytime sleep (July 2020), longitudinal bipolar montage (double banana): regional epileptiform activity in the left parietal leads

Со стороны черепно-мозговых нервов — сходящееся косоглазие. Мышечный тонус диффузно снижен. Сухожильные рефлексы вызываются, симметричные, патологических кистевых и подошвенных рефлексов нет, брюшные рефлексы вызываются, симметричные. Чувствительных нарушений нет. В двигательной сфере: ребенок самостоятельно не сидит, не стоит, не ходит, игрушки не берет. Может переворачиваться на бок, голову удерживает в вертикальной позиции. Астазия— абазия. Речь отсутствует.

Магнитно-резонансная томография головного мозга от 2017 г.: гипоплазия червя мозжечка, расширение

IV желудочка, диффузная субатрофия вещества головного мозга, истончение мозолистого тела (рис. 2).

Видео-ЭЭГ-мониторинг дневного сна от июля 2020 г. (рис. 3): корковая ритмика бодрствования по частотным характеристикам соответствует возрастной норме, но значительно дезорганизована, сон модулирован, физиологические паттерны сна не сформированы соответственно возрасту, незрелые, дезорганизованные. В фазе медленноволнового сна низким индексом регистрируется региональная интериктальная эпилептиформная активность в виде острых волн и комплексов острая — медленная волна: в левых затылочных отведениях, с реверсией

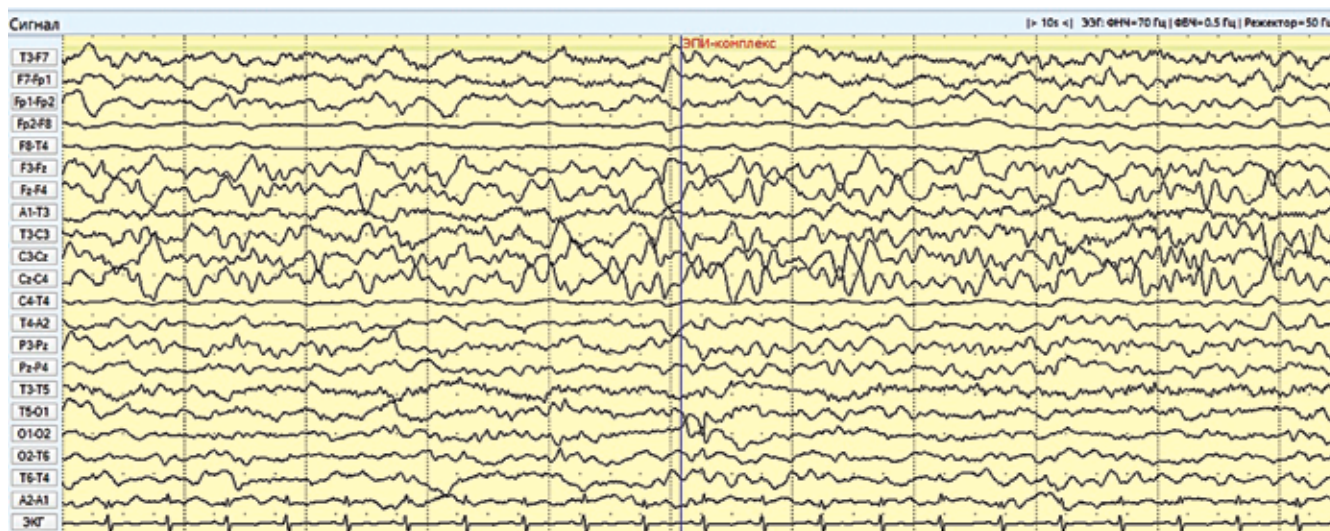


Рис. 4. Пациентка С., 2015 г. р. Диагноз: энцефалопатия развития с эпилепсией, обусловленная мутацией в гене *IRF2BPL*. Видеоэлектроэнцефалографический мониторинг, продольный биполярный монтаж («double banana»): региональная эпилептиформная активность в левых затылочных отведениях

Fig. 4. Patient S., 2015. Diagnosis: developmental encephalopathy with epilepsy caused by the *IRF2BPL* gene mutation. Video electroencephalography monitoring, longitudinal bipolar montage (double banana): regional epileptiform activity in the left occipital leads

отрицательной фазы в О1, с распространением на правые затылочные отведения; в левых теменных отведениях, с реверсией отрицательной фазы в Р3, с распространением на левые височные отведения; в левых лобных отведениях, с реверсией отрицательной фазы в F3; периодически регистрировались пробеги сгруппированных комплексов острая – медленная волна. Эпилептических приступов и ЭЭГ-паттернов приступов не зафиксировано.

На рис. 3, 4 представлены фрагменты ЭЭГ пациентки.

Также пациентке был проведен ряд генетических исследований: тандемная масс-спектрометрия крови – патологии не выявлено; хромосомный микроматричный анализ (октябрь 2017 г.): $arr(1-22, X)x2$, участки потери гетерозиготности отсутствуют, патогенного хромосомного дисбаланса не выявлено. При проведении полноэкзомного секвенирования трио (пробанд, его биологические мать и отец) в сентябре 2017 г. была выявлена ранее не описанная *de novo* гетерозиготная мутация в 1-м экзоне гена *IRF2BPL* (*chr14:77491983CA>C*), приводящая к сдвигу рамки считывания, начиная с 718-го кодона (*p.Cys718fs, NM_024496.3*). Вариант был подтвержден по Сэнгеру у пробанда и не выявлен у родителей пациентки.

Гетерозиготные мутации в гене *IRF2BPL* являются недавно описанной причиной нарушений развития нервной системы и эпилепсии. По состоянию на 2020 г. в опубликованной литературе описано менее 20 таких пациентов [5, 8, 9]. Все идентифицированные до настоящего времени варианты были обнаружены посредством высокопроизводительного секвенирования всего экзома либо полного генома. К клиническим проявлениям при мутациях в гене *IRF2BPL* относится нарушение развития нервной системы в виде глобаль-

ной задержки развития с раннего возраста или вторичного неврологического регресса, часто сопровождающееся появлением эпилепсии, что позволяет предполагать механизмы как энцефалопатии развития, так и эпилептической энцефалопатии [5, 8, 9]. Дополнительные признаки включают двигательные нарушения с дистонией и хореоатетозом, реже встречаются нарушения координаторной сферы, такие как атаксия, дизартрия, дисметрия и дисдиадохокнез. У некоторых описанных в литературе пациентов также присутствовали аномалии движения глаз при отсутствии патологии сетчатки и зрительных нервов. Во всех случаях *IRF2BPL*-ассоциированной энцефалопатии отмечалась задержка развития разной степени выраженности: от мягких проявлений в виде дизартрии/общего недоразвития речи до выраженных речевых нарушений с полной алалией. Некоторые пациенты имели аутичные черты. Эпилепсия была одним из самых частых симптомов после задержки развития (примерно 70 % случаев) в возрастном интервале от 6 мес до 26 лет. Описаны приступы различной семиологии, включая инфантильные спазмы, миоклонические, тонические или клонические приступы. Анализ данных ЭЭГ не выявлял патогномоничных паттернов нарушения работы биоэлектрической активности головного мозга, в большинстве случаев авторы отмечали формирование генерализованных и мультирегиональных разрядов. У многих пациентов эпилептические приступы были резистентны к терапии [5, 8, 9] и только у нескольких пациентов отреагировали на лечение клоназепамом и по крайней мере на еще 1 второй препарат. Дополнительные неврологические нарушения включали выраженный тетрапарез, мозжечковый синдром с атаксией,

дизартрию и нистагм. Также встречались гипотония (50 % случаев), дистония и дисфагия (30 % случаев). При анализе данных магнитно-резонансной томографии авторы описывают нормальное строение головного мозга в раннем возрасте с последующим формированием корковой и мозжечковой атрофии, что может объяснять черты нейродегенеративного течения заболевания.

В фенотипе данных пациентов описаны следующие микроаномалии: гипертелоризм, большие уши со складками в передней и задней доле, развернутые вперед ноздри, крупные кисти и стопы, широкий рот с загнутыми уголками, круглое лицо, миндалевидные глубоко посаженные глаза с редкими ресницами, мягкий телекант, выступающий лоб, широкая переносица, дистрофичные ногти [9].

У пациентов с ранним началом заболевания формировалась тяжелая эпилептическая энцефалопатия с эпилептическими спазмами и гипсаритмией по данным ЭЭГ, а также наблюдалась более выраженная мышечная гипотония с тетрапарезом (картина тяжелой атонически-астатической формы церебрального паралича). Было также отмечено, что раннее начало заболевания коррелировало с неблагоприятным прогнозом.

У пациентов с поздним началом проявлений заболевания после 7–10 лет описано развитие миоклонуса.

Учитывая небольшой клинический объем данных по мутациям в гене *IRF2BPL*, найденный гетерозиготный вариант (с.2152delT) был расценен как являющийся причиной заболевания на следующих основаниях: 1) вариант приводил к сдвигу рамки считывания в гене с низкой толерантностью к LoF-мутациям (LOF Z-Score = 3,42); 2) мутации в гене *IRF2BPL*, приводящие к нарушению синтеза полноразмерного белка, согласно базам данных UDN и *de novo-db* описаны (в том числе как возникшие *de novo*) у пациентов с задержкой развития, прогрессирующей энцефалопатией, регрессом приобретенных навыков и другими нарушениями; 3) у родителей пробанда мутация не была обнаружена; 4) мутация не была зарегистрирована в контрольных выборках «1000 геномов», ESP6500 и ExAC.

Как и у большинства описанных в литературе пациентов с *IRF2BPL*-энцефалопатией, у наблюдаемой

нами пациентки на первый план в клинической картине заболевания выходили грубая задержка развития, диффузная мышечная гипотония, сочетание специфических микроаномалий развития (лицевые дизморфии), фармакорезистентная генерализованная эпилепсия и явления эпилептической энцефалопатии. Краткосрочный положительный эффект на развитие при снижении частоты приступов в течение подбора терапии также позволяет судить о реализации заболевания в рамках эпилептической энцефалопатии. Учитывая тяжесть течения эпилепсии у пациентки, пришлось прибегнуть к проведению полифармакотерапии, гормональной терапии и кетогенной диеты, что необходимо для улучшения качества жизни пациента и его семьи.

Наше наблюдение иллюстрирует высокую клиническую значимость методов высокопроизводительного секвенирования экзома или генома в выявлении причины задержки развития и эпилепсии, а также целесообразность проведения секвенирования трио (исследование ядерной семьи) с поиском ультраредких вариантов в известных генах или даже для поиска новых потенциально значимых генов. В последние годы в связи с совершенствованием методов молекулярно-генетического анализа удается выявлять все большее число моногенных вариантов нарушения развития и эпилепсии. Идентификация каузативных мутаций и поиск новых генов позволяют не только уточнить диагноз и прогнозы для пациента, но также накапливать новые данные, необходимые для поиска патогенетической или лучшей симптоматической терапии. Также ранняя диагностика генетической причины задержки развития и/или эпилепсии приводит к повышению эффективности профилактики возникновения повторных случаев заболевания в отягощенных семьях. Выраженная генетическая гетерогенность группы заболеваний, связанных с нарушением нормального развития нервной системы, а также значительный размер генов, ответственных за их возникновение, позволяют рекомендовать использование высокопроизводительного секвенирования экзома или генома в качестве основного метода диагностики нозологической формы.

ЛИТЕРАТУРА / REFERENCES

1. Белоусова Е.Д., Заваденко Н.Н., Холин А.А., Шарков А.А. Новые международные классификации эпилепсий и эпилептических приступов Международной лиги по борьбе с эпилепсией (2017). Журнал неврологии и психиатрии им. С.С. Корсакова 2017;117(7):99–106. [Belousova E.D., Zavadenko N.N., Kholin A.A., Sharkov A.A. New international classifications of epilepsy and epileptic seizures of the International League Against Epilepsy (2017). Zhurnal neurologii i psikhiatrii im. S.S. Korsakova = S.S. Korsakov Journal of Neurology and Psychiatry 2017;117(7):99–106. (In Russ.)].
2. Мухин К.Ю., Пылаева О.А. Формирование когнитивных и психических нарушений при эпилепсии: роль различных факторов, связанных с заболеванием и лечением (обзор литературы и описания клинических случаев). Русский журнал детской неврологии 2017;3(12):7–33. [Mukhin K.Yu., Pylaeva O.A. Development of cognitive and mental disorders in epilepsy: the role of various factors associated with the disease and treatment (literature review and case reports). Russkiy zhurnal detskoy neurologii = Russian Journal of Child Neurology 2017;12(3):7–33. (In Russ.)].
3. Hamdan F.F., Myers C.T., Cossette P. et al. High rate of recurrent *de novo* mutations in developmental and epileptic encephalopathies. Am J Hum Genet 2017;101(5):664–85. DOI: 10.1016/j.ajhg.2017.09.008.
4. Higashimori A., Dong Yu., Zhang Y. et al. Forkhead box F2 suppresses gastric cancer through a novel FOXF2-IRF2BPL-b-Catenin signaling axis. Cancer Research 2018;78(78):1643–56.
5. Marcogliese P., Shashi V., Spillmann R.C. et al. Loss-of-function in *IRF2BPL* is associated with neurological phenotypes. BioRxiv 2018:322495.
6. McRae J.F., Clayton S., Fitzgerald T.W. et al. Prevalence and architecture of *de novo* mutations in developmental disorders. Nature 2017;7642(542):433–8.
7. Scheffer I.E., Liao J. Deciphering the concepts behind “Epileptic encephalopathy” and “Developmental and epileptic encephalopathy”. Eur J Paediatr Neurol 2020;24:11–4.
8. Skorvanek M., Dusek P., Rydzanicz M. et al. Neurodevelopmental disorder associated with *IRF2BPL* gene mutation: Expanding the phenotype? Parkinsonism Relat Disord 2019;62:239–41. DOI: 10.1016/j.parkreldis.2019.01.017.
9. Tran Mau-Them F., Guibaud L., Duplomb L. et al. *De novo* truncating variants in the intronless *IRF2BPL* are responsible for developmental epileptic encephalopathy. Genet Med 2019;4(21):1008–14.

ORCID авторов / ORCID of authors

Н.Г. Люкшина / N.G. Lyukshina: <https://orcid.org/0000-0001-8286-0407>

А.А. Шарков / A.A. Sharkov: <https://orcid.org/0000-0002-0980-2638>

Конфликт интересов. Авторы заявляют об отсутствии конфликта интересов.

Conflict of interest. The authors declare no conflict of interest.

Финансирование. Работа выполнена без спонсорской поддержки.

Financing. The work was performed without external funding.

Информированное согласие. Родители пациентки подписали информированное согласие на исследование и публикацию ее данных.

Informed consent. There is given the parental informed consent to the study and the publication of child’s data.

Статья поступила: 04.11.2020. Принята к публикации: 10.01.2021.

Article submitted: 04.11.2020. Accepted for publication: 10.01.2021.



К 95-летию со дня рождения Владимира Алексеевича КАРЛОВА

To the 95th anniversary of the birth of Vladimir Alekseevich KARLOV

5 января 2021 г. исполнилось 95 лет Владимиру Алексеевичу Карлову – выдающемуся отечественному врачу, ученому, академику, фронтовику, основателю современной эпилептологии в нашей стране.

В.А. Карлов – академик РАН, профессор кафедры неврологии и нейрохирургии лечебного факультета ФГБОУ ВО «Московский государственный медико-стоматологический университет им. А.И. Евдокимова» Минздрава России, заслуженный деятель науки РФ, член Президиума Всероссийского общества неврологов, член Королевского медицинского общества Великобритании, Нью-Йоркской академии наук, Европейской академии эпилепсии, 6-кратный номинант биографического справочника “Who is Who in the World”, номинант Американского биографического института, Кембриджского биографического центра.

За долгие годы исследований и наблюдений, основанных на непрерывной практике, профессор Карлов сформировал современное представление об эпилепсии и неврологии в нашей стране. Он опубликовал более 700 научных работ, в том числе 17 монографий. Самые яркие и важные для современного медицинского мира исследования нашли свое отражение в монографиях «Лечение нервных болезней» (1990 г., 1996 г.) и «Неврология: руководство для врачей» (1999 г., 2003 г.), научных работах «Неврология лица» (1991 г.), «Невралгия тройничного нерва» (1980 г.), а также руководствах «Неврология для практикующего врача» (1999 г., 2002 г.), «Судорожный эпилептический статус» (2003 г.), «Абсанс» (2005 г.).

В 2010 г. вышла уникальная монография профессора В.А. Карлова «Эпилепсия у детей и взрослых женщин и мужчин», не имеющая аналогов в мире. Второе издание монографии опубликовано в 2019 г. Монография представляет собой руководство для врачей и охватывает практически все аспекты современной эпилептологии. В руководстве представлены результаты 70-летней работы автора в области детской и взрослой неврологии и эпилептологии. Эпилептология представлена в возрастном континууме. Рассмотрен гендерный аспект эпилепсии, особенно важный у женщин. Представлены аспекты сущности эпилепсии, механизмов противоэпилептической защиты и пароксизмального мозга. Ценность данной книги заключа-

ется и в том, что автор воплотил в ней весь свой клинический и научный опыт, все фундаментальные идеи, накопленные за многие десятилетия практической работы с больными эпилепсией. Мы гордимся тем, что наш, российский, врач и ученый опубликовал свои наблюдения, основанные более чем на 70-летнем опыте своей работы. Монография «Эпилепсия у детей и взрослых женщин и мужчин» (2019 г.) является уникальным трудом, не имеющим аналогов ни в нашей стране, ни за рубежом. Второе издание существенно переработано и дополнено по сравнению с первым, вышедшим 10 лет назад (2010 г.). Фундаментальная монография не только воплотила более чем полувековой опыт практической и научной работы академика В.А. Карлова, но также отразила его активную гражданскую позицию. Есть ли подобные публикации и такого масштаба за рубежом? Если и есть, то, наверное, единицы. Мы называем это «феномен Карлова»!

Профессор Карлов широко известен не только у нас в стране, но и за рубежом своими трудами по функциональной организации мозга и ее роли в формировании эпилептогенеза. Он первым из советских неврологов разработал концепцию «эпилептических систем», согласно которой результат определяется не столько локализацией эпилептического очага, сколько формированием эпилептической системы. Именно ему принадлежит описание антидромного происхождения боли при корешковой компрессии, системы «антиэпилептической защиты», а также происхождения медленной волны в комплексе «спайк–волна».

Всемирное признание получили пионерские работы профессора Карлова по изучению грозного осложнения эпилепсии – эпилептического статуса и патогенеза ургентной терапии. Академик В.А. Карлов – один из основоположников учения об эпилептическом статусе, включая дефиниции, классификацию, вопросы неотложной терапии. Особое внимание уделено малоизученной теме – бессудорожному эпилептическому статусу и статусу, возникшему *de novo*. Впервые профессором Карловым была применена церебральная

гипотермия в комплексном лечении эпилептического статуса. Благодаря его работе и энергии в России существенно снизилось число эпилептических статусов и улучшилась помощь при данной патологии.

В.А. Карлов – пионер изучения проблемы SUDEP в России. Внезапная необъяснимая смерть является фатальным осложнением эпилепсии, практически не описанным в российской научной литературе. Вдвойне ценно то, что сведения о данной патологии выделены в отдельную главу фундаментальной монографии академика В.А. Карлова.

В.А. Карлов внес большой вклад в изучение эпилептических энцефалопатий. Он разделил энцефалопатии при эпилепсии на 2 группы: тип 1 и тип 2. Энцефалопатия 1-го типа «возникает у детей с эпилептическими синдромами, характеризуется прогрессирующими расстройствами когнитивной сферы, интеллекта, речи и других церебральных функций. Это так называемые катастрофические энцефалопатии». Энцефалопатия 2-го типа «характеризуется психическими, когнитивными, поведенческими и социальными нарушениями при отсутствии эпилептических припадков».

Владимир Алексеевич Карлов предложил оригинальную классификацию лобно-долевой эпилепсии, развил концепцию префронтальной, премоторной эпилепсии, а также эпилепсии проекционной двигательной коры. Большое внимание он уделяет сложной дифференциальной диагностике лобно-долевых припадков с психогенными неэпилептическими приступами. По мнению В.А. Карлова, «к префронтальной эпилепсии следует отнести припадки, вызванные эпилептическими очагами во фронтальной, орбитофронтальной и цингулярной коре, а также дополнительной моторной зоне».

Академик В.А. Карлов изложил концепцию фокального генеза ряда генерализованных приступов, в частности абсансов. Он представил концепцию фокального (обычно из лобной коры) начала абсансного припадка, сопровождающегося на электроэнцефалограмме типичной пик-волновой активностью с часто-

той 3 Гц. Это произошло задолго до классических работ канадских ученых (W. Blume, F. Andermann; Avoli & Gloor). Кроме того, профессор Карлов описал синдром альтернирующей анестезии и агевзии.

Много лет и сил профессор отдал воспитанию будущих неврологов, читая лекции, устраивая разборы клинических случаев со слушателями факультета усовершенствования врачей и студентами на базе ФГБОУ ВО «Московский государственный медико-стоматологический университет им. А.И. Евдокимова» Минздрава России.

Весомый авторитет не только в России, но и во всем мире Владимир Алексеевич заслужил благодаря профессионализму и высокой требовательности к себе. Жизненный путь фронтовика, ученого-невролога, полностью посвятившего себя исследованию и практике, обогатившего науку и воспитавшего целое поколение последователей, – подлинное свидетельство любви к избранному делу и верности ему.

Такие впечатляющие результаты научной деятельности профессора Карлова имели свои предпосылки: высокая целеустремленность, большой опыт самостоятельной работы после окончания Первого Медицинского института, независимость, активная гражданская позиция. Владимира Алексеевича отличают высокий темп работы, постоянное чтение и анализ медицинской литературы, внимательный разбор докладов коллег, постоянное совершенствование, преумножение знаний и движение вперед.

Для всего неврологического сообщества профессор Карлов служит примером высочайших качеств: профессионализма, энергии, работоспособности, интеллигентности.

Сердечно поздравляем Владимира Алексеевича Карлова со знаменательной датой! Желаем крепкого здоровья!

К.Ю. Мухин, А.С. Петрухин, О.А. Пылаева, коллеги, ученики, редакционная коллегия «Русского журнала детской неврологии»

**Дорогой Владимир Алексеевич!
Благодарим за то, что Вы делитесь с коллегами своим огромным жизненным
и профессиональным опытом, своей энергией и высочайшей работоспособностью и передаете опыт
будущим поколениям российских неврологов!**



К 60-летию со дня рождения Константина Юрьевича МУХИНА

To the 60th anniversary of the birth
of Konstantin Yuryevich MUKHIN

Поздравляем с 60-летним юбилеем Константина Юрьевича Мухина, доктора медицинских наук, профессора, руководителя клиники Института детской неврологии и эпилепсии/Института детской и взрослой неврологии и эпилепсии им. Святителя Луки, заместителя главного редактора «Русского журнала детской неврологии»!

Профессор Константин Юрьевич Мухин — международно признанный эксперт в диагностике и лечении эпилепсии, высококвалифицированный врач-невролог, имеющий более чем 35-летний опыт работы с больными эпилепсией, блестящий ученый, работы которого получили всемирное признание и широко известны как в нашей стране, так и за рубежом.

В 1984 г. Константин Юрьевич окончил с отличием 2-й МОЛГМИ им. Н.И. Пирогова, а в 1986 г. — клиническую ординатуру по неврологии на кафедре под руководством академика Л.О. Бадаляна. В 1990 г. К.Ю. Мухин защитил кандидатскую диссертацию по теме эпилепсии, а в 1997 г. — докторскую диссертацию на тему «Идиопатические генерализованные формы эпилепсии: диагностика и терапия». С 1986 по 1990 г. работал в практическом здравоохранении заведующим детским неврологическим отделением, с 1990 по 2010 г. — на кафедре нервных болезней. С 1996 г. был назначен доцентом, а с 1999 г. — профессором кафедры нервных болезней педиатрического факультета с курсом детской неврологии факультета усовершенствования врачей (ФУВ); в 2001 г. ему было присвоено звание профессора. С февраля 1999 г. К.Ю. Мухин становится руководителем вновь созданного курса ФУВ по детской неврологии при кафедре неврологии и нейрохирургии педиатрического факультета ГОУ ВПО РГМУ, а в 2010—2011 гг. руководит кафедрой неврологии и эпилептологии ФУВ РГМУ.

К.Ю. Мухин читает лекции по различным разделам неврологии практическим врачам и научным исследователям в России, странах СНГ и за рубежом. Слушатели отмечают его яркий лекторский талант и высокий профессионализм, и лекции профессора К.Ю. Мухина в течение многих лет пользуются большой популярностью среди курсантов, научных работников, врачей, а также аспирантов и студентов.

В 1996—1997 гг. профессор К.Ю. Мухин совместно с профессором А.С. Петрухиным, доцентом Л.Ю. Глу-

хой и сотрудниками Детской психиатрической больницы № 6 (главный врач В.Ю. Кожевникова; сейчас больница носит название НПЦ психического здоровья детей и подростков им. Г.Е. Сухаревой) первыми в России внедрили видео-ЭЭГ-мониторинг в диагностику эпилепсии.

В дальнейшем совместно с профессором А.С. Петрухиным, доцентом В.А. Чадаевым и международным экспертом в области эпилептологии, нейровизуализации и хирургического лечения эпилепсии Хансом Хольтхаузенем (Германия) профессор К.Ю. Мухин впервые в России начал развивать современные международные методы хирургии эпилепсии и прехирургического обследования пациентов.

Профессор К.Ю. Мухин — ведущий детский эпилептолог и один из основоположников современной детской эпилептологии в России. Основное направление работы К.Ю. Мухина — диагностика и лечение эпилепсии у детей, клиническая электроэнцефалография. В настоящее время профессор Мухин продолжает научные исследования по проблеме эпилепсии. Константин Юрьевич совместно со своими коллегами впервые описал ряд новых оригинальных синдромов в эпилептологии: «идиопатическая фокальная эпилепсия с псевдогенерализованными приступами» и «фокальная эпилепсия детства со структурными изменениями в мозге и доброкачественными эпилептиформными паттернами на электроэнцефалограмме», которые были признаны в России и за рубежом. Он развил концепцию о роли врожденного нарушения процессов созревания мозга в развитии идиопатических фокальных эпилепсий и эпилептических энцефалопатий у детей. Первым из российских докторов профессор К.Ю. Мухин описал и изучил категорию пациентов с когнитивной эпилептиформной дезинтеграцией — патологическим состоянием, при котором эпилептиформная активность оказывает негативное воздействие на когнитивные функции ребенка даже в отсутствие эпилептических приступов.

Профессор К.Ю. Мухин — автор и соавтор 16 монографий, включая атлас электроклинической диагностики эпилепсии, фундаментальные монографии по эпилептическим энцефалопатиям на русском и английском языках, а также руководство для врачей «Эпилептические синдромы». Книга «Эпилептические синдромы. Диагностика и терапия» — настоящий бестселлер, широко известный в среде врачей-эпилептологов. Книга выдержала 5 изданий: первое издание вышло в свет в 2005 г., а последнее на данный момент, 5-е издание, опубликовано в 2020 г. Также большую значимость для врачей имеет богато иллюстрированный атлас электроклинической диагностики эпилепсии. Атлас был издан в 2004 г. и до сих пор сохраняет высокую актуальность и не имеет аналогов в отечественной литературе. В последние годы профессор К.Ю. Мухин работает над 2-м изданием атласа («Атлас клинико-электроэнцефалографической диагностики эпилепсии», авторы: К.Ю. Мухин, Л.Ю. Глухова, А.А. Холин). Фундаментальный труд планируется в печать осенью 2021 г. В 1-й части атласа представлены новейшие сведения по клинической электроэнцефалографии, вопросы классификации. Отдельно рассмотрены физиологические и патологические паттерны медленноволновой активности, условно-патологические паттерны, паттерны с неясным клиническим значением, а также физиологические и патологические паттерны сна. Во 2-й части представлено детальное описание клиники всех основных эпилептических синдромов с подробным рассмотрением электроэнцефалографической картины при каждой нозологии. Атлас содержит большое количество иллюстраций ко всем физиологическим и патологическим электроэнцефалографическим паттернам и основным эпилептическим синдромам.

Константин Юрьевич Мухин — автор и соавтор более 250 публикаций в ведущих изданиях, в том числе за рубежом; постоянный участник всероссийских и международных конференций по неврологии и эпилепсии.

Профессор К.Ю. Мухин является членом редколлегии «Журнала неврологии и психиатрии», а с 2006 г. становится заместителем главного редактора и соучредителем (совместно с профессором А.С. Петрухиным) «Русского журнала детской неврологии». Журнал был зарегистрирован в Федеральной службе по надзору в сфере связи, информационных технологий и массовых коммуникаций ПИ № ФС 77-22926 от 12 января 2006 г. «Русский журнал детской неврологии» — уникальное научное издание, посвященное детской неврологии и эпилептологии, не имеющее аналогов. Журнал с 29 декабря 2015 г. входит в Перечень ведущих рецензируемых научных периодических изданий, рекомендованных Высшей аттестационной комиссией для публикации основных научных результатов диссертаций на соискание ученых степеней кандидата и доктора

наук. Также журнал включен в Научную электронную библиотеку и Российский индекс научного цитирования (список РИНЦ — с 1 января 2008 г.), имеет импакт-фактор. С января 2017 г. «Русский журнал детской неврологии» зарегистрирован в базе данных Scopus, статьи индексируются с помощью идентификатора цифрового объекта (DOI).

Многолетний клинический опыт профессора К.Ю. Мухина стал основой для создания специализированного центра по оказанию помощи больным эпилепсией. В 2006 г. под руководством профессора Мухина был открыт Центр детской неврологии и эпилепсии, а в 2010 г. начал свою работу Институт детской неврологии и эпилепсии (ИДНЭ) им. Святителя Луки. Ведущие сотрудники ИДНЭ им. Святителя Луки ранее работали на кафедре нервных болезней педиатрического факультета РГМУ и имеют за плечами большой опыт клинической и педагогической работы в университете. Институт имеет большой научный потенциал; среди сотрудников 5 докторов медицинских наук, профессоров, многие сотрудники института защитили кандидатские диссертации. Сотрудники ИДНЭ им. Святителя Луки постоянно повышают свой профессиональный уровень, проходят обучение по своим направлениям работы в России и за рубежом, участвуют в работе российских и зарубежных конференций и выступают с докладами, являются авторами многочисленных статей в ведущих научных журналах и авторами монографий.

Профессор К.Ю. Мухин был научным руководителем 11 исследований, подготовленных к защите на соискание ученой степени кандидата медицинских наук, и научным консультантом 2 работ на соискание ученой степени доктора медицинских наук по специальности «неврология».

Тысячи больных эпилепсией приезжают в ИДНЭ им. Святителя Луки из разных городов и даже стран и получают квалифицированную медицинскую помощь. В рамках Института были созданы отделение видео-ЭЭГ-мониторинга (2006 г.), лаборатория сна и эпилепсии (2010 г.), лаборатория прехирургической диагностики эпилепсии (апрель 2006 г.). Все отделения и лаборатории оснащены современным оборудованием. В связи с большим потоком пациентов потребовалось расширение эпилептологического центра, и в 2016 г. начал работу Институт детской и взрослой неврологии и эпилепсии (ИДВНЭ) им. Святителя Луки в Москве (ул. Академика Анохина, 9), в котором были созданы все условия для помощи не только детям, но и взрослым пациентам с эпилепсией и другими заболеваниями нервной системы. В 2017 г. было положено начало новому направлению работы и открыто новое отделение — Центр здоровья и развития (ЦЗИР) им. Святителя Луки. ЦЗИР им. Святителя Луки специализируется на «когнитивной реабилитации», в Центре оказывается

помощь пациентам с нарушениями речевого и психического развития разной степени тяжести, больных консультируют ведущие дефектологи, психологи, нейропсихологи, логопеды, психиатры. Оказывается комплексная разносторонняя помощь, проводятся развивающие занятия, позволяющие максимально компенсировать существующие нарушения и повысить качество жизни пациента и его семьи, улучшить успеваемость и адаптацию больных в обществе, грамотно решить вопросы профориентации. Важной особенностью работы ЦЗИР им. Святителя Луки являются консультативно-педагогические консилиумы, включающие группу специалистов (невролог, психиатр, логопед, дефектолог, нейропсихолог). В рамках консилиума возможна максимально точная комплексная оценка уровня развития ребенка и нарушений в различных сферах, а также формирование группой специалистов программы занятий для оптимальной компенсации существующих нарушений.

В 2019 г. было открыто еще одно отделение, специализирующееся на образовательной деятельности в сфере медицины, — Образовательный центр медицинских учреждений (ОЦМУ) им. Святителя Луки. В рамках ОЦМУ им. Святителя Луки продолжаются многолетние традиции образовательной деятельности, которые берут начало с создания ФУВ на кафедре нервных болезней РГМУ более 20 лет назад. В настоящее время проводятся курсы тематического усовершенствования по эпилептологии, клинической электроэнцефалографии с основами видео-ЭЭГ-мониторинга, сертификационный курс по неврологии, многочисленные конференции, вебинары, в том числе посвященные прехирургической диагностике эпилепсии и генетическим основам эпилепсии, курсы лекций по различной тематике, включая аутистические расстройства (аутизм рассматривается с разных точек зрения: невролога, электрофизиолога, психиатра, эпилептолога, генетика), дифференциальную диагностику и лечение гиперкинезов, методы нейровизуализации в эпилептологии, и уникальный курс, посвященный сну и эпилепсии (особенности картины электроэнцефалограммы во сне, отличие нормы и патологии, дифференциальный диагноз эпилептических приступов и нарушений сна). За последние годы в образовательных программах ОЦМУ им. Святителя Луки участвуют более 200 врачей в год.

По мере открытия новых подразделений было сформировано Объединение медицинских учреждений по диагностике, лечению и реабилитации заболеваний

нервной системы и эпилепсии им. Святителя Луки, состоящее в настоящее время из 4 подразделений (ИДНЭ, ИДВНЭ, ЦЗИР, ОЦМУ).

Объединение медицинских учреждений им. Святителя Луки под научным руководством профессора К.Ю. Мухина занимается диагностикой и лечением заболеваний нервной системы у детей и взрослых, специализируется в области лечения эпилепсии у младенцев, детей и взрослых. За последние годы в отделениях Объединения медицинских учреждений им. Святителя Луки получают высококвалифицированную и специализированную медицинскую помощь более 10 тыс. пациентов в год, проводится более 7–8 тыс. исследований видео-ЭЭГ-мониторинга в год.

Константин Юрьевич Мухин не только блестящий лектор и талантливый организатор научной работы ИДНЭ им. Святителя Луки, но и врач высочайшего профессионального уровня, Врач с большой буквы. Глубокие знания, многолетний практический опыт, владение самыми современными методами диагностики и лечения, а также великолепное знание и понимание людей, всех тонкостей психологических аспектов болезни позволили ему помочь тысячам страдающих пациентов, улучшить качество жизни их семей и во многих случаях — добиться исцеления.

Отличительными чертами Константина Юрьевича являются не только высочайший профессионализм и работоспособность, постоянное стремление к совершенствованию своего врачебного мастерства, внимательнейшее отношение к больным, но также и прекрасные человеческие качества. Близкие люди, коллеги, учителя и ученики, пациенты — все чувствуют заботу Константина Юрьевича, его искреннее участие в их жизни, деятельную помощь и поддержку. Для всех, кто его окружает, профессор К.Ю. Мухин становится стимулом к постоянному движению вперед.

Своими учителями профессор Мухин считает академика Л.О. Бадаляна, профессора П.А. Темина, профессора А.С. Петрухина, академика В.А. Карлова, профессора Питера Вольфа, доктора Ханса Хольтхаузена и Ханса-Эрика Бенигга (Германия).

Профессор К.Ю. Мухин — достойный ученик своих учителей.

*А.С. Петрухин, Л.Ю. Глухова, О.А. Пылаева,
сотрудники Объединения медицинских учреждений
им. Святителя Луки, члены редколлегии
«Русского журнала детской неврологии»,
коллеги, сотрудники, ученики*

**Дорогой Константин Юрьевич, от всей души поздравляем Вас с юбилеем!
Желаем Вам крепкого здоровья, благополучия и успешной реализации многочисленных
профессиональных и научных планов!**



К 75-летию со дня рождения профессора Гагика Норайровича АВАКЯНА

To the 75th anniversary of the birth of Professor Gagik Norayrovich AVAKYAN

6 апреля 2021 г. исполнилось 75 лет со дня рождения президента Российской противоэпилептической лиги, выдающегося российского невролога, заслуженного деятеля науки РФ, профессора Гагика Норайровича Авакяна, который ушел в лучший мир 12 ноября 2019 г. Это произошло в городе Минске, в период заседаний совместной коллегии министерств здравоохранения Российской Федерации и Республики Беларусь.

Попытаемся подвести итоги жизненного пути, осмыслить масштаб личности, оценить вклад профессора Авакяна в отечественную неврологию.

Гагик Норайрович родился в Ереване в известной врачебной семье и продолжил ее многолетние традиции. Его дед по отцовской линии в условиях после-революционной разрухи закладывал основы здравоохранения молодой Армянской Республики и долгое время работал заместителем министра здравоохранения. Отец был главным судебным экспертом Армянской ССР, заведующим кафедрой, мать — знаменитым онкологом-патогистологом.

Эти обстоятельства предопределили выбор профессии Гагика Норайровича. После окончания Ереванского медицинского института, отработав год врачом-неврологом поликлиники, он поступил в аспирантуру на кафедру нервных болезней педиатрического факультета 2-го МОЛГМИ им. Н.И. Пирогова, где под руководством Левона Оганесовича Бадаляна блестяще защитил кандидатскую диссертацию.

После аспирантуры его трудовая биография продолжилась в Научно-исследовательском институте по биологическим испытаниям химических соединений, где Гагик Норайрович прошел путь от младшего научного сотрудника до заведующего сектором. Основным направлением научных исследований Г.Н. Авакяна было изучение нервно-мышечных заболеваний. Он приложил много усилий для широкого внедрения электромиографии в клиническую практику. Его докторская диссертация была посвящена методу электромиографии и ее значению в диагностике различных форм нервно-мышечных дистрофий.

Под руководством Г.Н. Авакяна проводилось изучение двигательных нарушений при заболеваниях

периферической нервной системы. По этому направлению экспериментально и клинически из группы антихолинэстеразных препаратов выделены ипидокрины, в том числе отечественный препарат, обладающий избирательным действием на двигательные волокна периферических нервов, что открыло новые возможности для оптимизации лечения заболеваний периферической нервной системы: моно- и полиневропатий, туннельных синдромов.

С 1986 г. судьба навсегда связала Гагика Норайровича с кафедрой неврологии и нейрохирургии лечебного факультета 2-го МОЛГМИ им. Н.И. Пирогова под руководством академика Евгения Ивановича Гусева. Профессор Авакян организовал проведение курсов по рефлексотерапии на факультете усовершенствования врачей, а с 1998 г. стал заведующим курсом факультета усовершенствования врачей.

За прошедшие годы сотни врачей получили специальность врача-рефлексотерапевта на этих курсах. Благодаря усилиям Г.Н. Авакяна в 1997 г. рефлексотерапия вошла в номенклатуру врачебных и провизорских специальностей.

Г.Н. Авакян — автор целого ряда монографий по рефлексотерапии, ставших настольными книгами для врачей многих поколений. В 1998 г. была создана первая унифицированная учебная программа по рефлексотерапии, разработаны методические рекомендации «Показания и противопоказания к рефлексотерапии».

В последние десятилетия научные интересы профессора Авакяна были направлены на изучение эпилепсии и пароксизмальных состояний. Он стал основоположником экспериментально-клинического направления эпилептологии в нашей стране.

С 1995 г. под непосредственным руководством Г.Н. Авакяна были проведены экспериментальные

и клинические исследования на моделях эпилепсии, которые нашли отражение в патенте на изобретение, что позволяет существенно повысить концентрацию нейротропных препаратов (противосудорожных, анксиолитиков, противоиных и др.) в структурах головного мозга. Было показано, что включение препаратов в полимерные наночастицы – нанопрепараты и избирательная их доставка в определенные структуры мозга повышают концентрацию, пролонгируют действие, уменьшают побочные эффекты.

Как президент Российской противоэпилептической лиги, профессор Авакян интегрировал ее работу с Международной противоэпилептической лигой. По личной инициативе Г.Н. Авакяна и при его непосредственном участии регулярно проводились форумы, симпозиумы и конференции по основным клиническим проблемам неврологии и эпилептологии с привлечением ведущих зарубежных ученых и широкого круга практических врачей и научных сотрудников страны. Первый Международный форум эпилептологов стран СНГ состоялся в 2010 г. и был посвящен 100-летию юбилею Российской противоэпилептической лиги (Санкт-Петербург, Россия). На этом же форуме ряд ведущих неврологов и ученых стран СНГ предложили ежегодно проводить форумы под эгидой и председательством Российской противоэпилептической лиги. Форумы стран СНГ проводились в Армении (Ереван, 2011 г.), Казахстане (Астана, 2012 г.), Республике Беларусь (Минск, 2013 г.), а с 2014 г. Международный форум эпилептологов стран СНГ и ЕврАзЭС проводился в Крыму (VI Форум, 2015 г.) и в Сочи (VII Форум, 2016 г.; 550 участников из 48 регионов Российской Федерации и 10 зарубежных стран).

Ежегодные международные форумы способствовали дальнейшему развитию неврологической науки, улучшению диагностики и лечения эпилепсии и пароксизмальных состояний, укреплению дружбы, творческих связей и сотрудничества специалистов стран СНГ и ЕврАзЭС. С 2014 г. под эгидой Российской противоэпилептической лиги ведущими специалистами из разных стран СНГ проводится ряд совместных экспериментальных, генетических и клинических исследований, направленных на оптимизацию диагностики, медикаментозного и нейрохирургического лечения эпилепсии.

Ежегодно под руководством Г.Н. Авакяна проводились заседания Президиума Правления Российской противоэпилептической лиги (4 раза в год), круглые столы с участием ведущих экспертов: неврологов, эпилептологов, психиатров, педиатров, нейрохирургов Российской Федерации, на которых принимались резолюции, направленные на оптимизацию неврологической и эпилептологической помощи пациентам.

В 2014 г. в рамках XI Европейского конгресса по эпилептологии (Стокгольм, Швеция) по инициативе и под руководством Г.Н. Авакяна состоялся Форум евразийских экспертов по эпилепсии, целью которого было обсуждение программы развития служб оказания помощи больным эпилепсией в странах Евразии. Была принята совместная резолюция, основанная на опыте медико-социальной программы Российской противоэпилептической Лиги «Внимание – эпилепсия!», на основании которой в России с 2013 г. открыты специализированные центры, кабинеты пароксизмальных состояний и эпилепсии, подготовлены неврологи-эпилептологи в федеральных округах Российской Федерации.



Профессор Гагик Норайрович Авакян
Professor Gagik Norayrovich Avakyan



Во время заседания коллегии Министерства здравоохранения в Минске (последнее фото Гагика Норайровича; рядом с ним – профессор Алексей Николаевич Бойко)

During a meeting of the collegium of the Ministry of Health of Russia in Minsk (the last photo in the life of Gagik Norayrovich; next to him is Professor Boyko Alexey Nikolaevich)

Под руководством Г.Н. Авакяна защищено 35 диссертаций: 5 докторских и 30 кандидатских. Г.Н. Авакян — автор более 400 научных работ, в том числе 3 монографий, 7 учебных изданий и руководств, 2 авторских свидетельств, 17 рациональных предложений, 4 учебных изданий и руководств для врачей; обладатель 3 патентов на изобретение.

За свой многогранный творческий и созидательный труд профессор Г.Н. Авакян был удостоен звания «Заслуженный деятель науки Российской Федерации», благодарности Министерства здравоохранения и социального развития Российской Федерации, ордена Дружбы.

Г.Н. Авакян был членом Президиума Правления Всероссийского общества неврологов; ученым секретарем Проблемной комиссии «Фундаментальные исследования в неврологии» Российской академии наук; членом ученого совета факультета дополнительного профессионального образования ФГБОУ ВО «РНИМУ им. Н.И. Пирогова» Минздрава России; членом 2 диссертационных советов по присуждению ученых степеней докторов и кандидатов наук (Д 208.072.09 ФГБОУ ВО «РНИМУ им. Н.И. Пирогова» Минздрава России и Д 001.024.01 ФГБНУ «НИИ фармакологии им. В.В. Закусова» РАН); членом редакционной коллегии журналов «Неврология и психиатрия им. С.С. Корсакова», «Неврологический журнал», «Анналы клинической и экспериментальной неврологии» и др.

В повседневной жизни Г.Н. Авакяна отличали неутомимое трудолюбие, доброжелательность, порядочность, постоянная готовность помочь пациентам и своим ученикам.

В 1993 г. я поступил в клиническую ординатуру на кафедру неврологии и нейрохирургии лечебного факультета под руководством академика Евгения Ивановича Гусева, где непосредственным моим куратором стал профессор Гагик Норайрович Авакян. Он «за руку» привел меня в клинику, где мне пришлось, в меру своих способностей, изучать нашу специальность с самых азов; научил, как мы говорим, держать неврологический молоток.

После смерти академика Л.О. Бадаляна в феврале 1994 г. Гагик Норайрович в большой степени заменил мне отца, он всегда держал руку на пульсе, направлял, наставлял, подсказывал правильные решения в жизни. После поступления в аспирантуру в 1995 г. моими учителями — академиком Евгением Ивановичем Гусевым, Георгием Серафимовичем Бурдом и, конечно, Гагиком Норайровичем Авакяном — было принято решение развивать экспериментально-клиническое направление в эпилептологии, сотрудничать с НИИ фармакологии РАМН под руководством академика Сергея Борисовича Середенина, с лабораторией психофармакологии, профессором Татьяной Александровной Ворониной, Любовью Николаевной Неробковой,



Форум эпилептологов СНГ и ЕвразЭС в г. Сочи (с О.Л. Бадаляном и академиком В.А. Карловым)
Forum of epileptologists of the CIS and EurAsEC in Sochi (with O.L. Badalyan and academician V.A. Karlov)

Таисией Леоновной Гарибовой, Ритой Ушервной Островской и многими другими.

Там была создана удивительная атмосфера благожелательности, участия крупных ученых в начальных научных изысканиях молодых аспирантов, где были преподаны уроки не только развития научной мысли, каждодневного усердия при постановке научных экспериментов, но и самые высокие стандарты человеческих отношений в морально-этическом плане. Как известно, в научном мире всегда присутствуют амбиции разных людей, научных групп, школ, которые далеко не всегда совпадают, но зримое и незримое присутствие Гагика Норайровича всегда придавало нам сил и уверенности в актуальности и необходимости наших исследований.

Гагик Норайрович всегда был примером для нас. Будучи прекрасным клиницистом, он также обладал неотъемлемыми качествами научного руководителя, как сейчас говорят, гуру или сенсея. Всегда вежливый, он никогда не повышал голос, а наоборот, всегда говорил очень тихо, но его все внимательно слушали. Его мнение, слово всегда было очень веским, он умел сглаживать различные ситуации.

Проходя дальнейшие ступени научного и педагогического пути, я всегда чувствовал его поддержку, участие не только в служебных вопросах, но и в личных. После женитьбы и рождения ребенка я попросил Гагика Норайровича стать крестным отцом моей дочери, ведь, по сути, он был моим духовным наставником. Кстати, Гагик Норайрович крестил также двух выдающихся академиков: Армена Артаваздовича Бунатяна и Степана Арамаисовича Ситаряна.

Очень много сделал Гагик Норайрович для увековечивания памяти о своем учителе — академике Левоне Бадаляне: проводил конференции, был инициатором приема в посольстве Республики Армения в 2004 г. в честь его 75-летия и также приложил много усилий для того, чтобы кафедра неврологии педиатрического факультета ФГБОУ ВО «РНИМУ им. Н.И. Пирогова»

Минздрава России носила его имя. За это я ему безмерно благодарен.

До конца своих дней он всегда был в курсе всех процессов, происходящих в клинике. Перед своей последней командировкой Гагик Норайрович попросил меня подменить его и провести занятия со слушателями на цикле усовершенствования по эпилептологии.

Жизнь человека конечна, но профессор Авакян оставил после себя огромное наследие в виде спасенных пациентов, книг, учеников, и, что особенно для нас значимо, в нашей клинике продолжает его дело сын

Гагика Норайровича — Георгий Гагикович Авакян, доцент, кандидат медицинских наук, который успешно прошел апробацию докторской диссертации и, как мы надеемся, в ближайшее время представит ее к защите. Жизнь продолжается!

*Оганес Левонович Бадалян,
профессор кафедры неврологии,
нейрохирургии и медицинской генетики лечебного
факультета ФГБОУ ВО «РНИМУ им. Н. И. Пирогова»
Минздрава России*